
HOPKINS MEDICAL LIBRARY
STANFORD UNIVERSITY
1891
STANFORD UNIVERSITY
LANE MEDICAL LIBRARY
E.S.BIRD

LANE MEDICAL LIBRARY
300 PASTEUR DRIVE
PALO ALTO, CALIF. 9430

Digitized by the Internet Archive
in 2026

https://archive.org/details/IA40152023_0034

FACULTÉ DE MÉDECINE DE PARIS

Année 1963

N° 179

THÈSE

POUR LE

DOCTORAT EN MÉDECINE

DIPLOME D'ETAT

PAR

LEGENT François

né le 23 janvier 1932 à Vimoutiers (Orne)

Interne des Hôpitaux de Paris

Présentée et soutenue publiquement le :

"CONTRIBUTION A L'ETUDE DE LA VOIE D'ABORD TEMPORO-EXTRA-DURALE DU ROCHER"

Président : Mr. AUBRY, Professeur.

EDITIONS A. G. E. M. P. — 8, RUE DANTE · PARIS-Ve

FACULTÉ DE MÉDECINE DE PARIS

Année 1963

THÈSE

N°

POUR LE

DOCTORAT EN MÉDECINE

DIPLOME D'ETAT

PAR

LEGENT François

né le 23 janvier 1932 à Vimoutiers (Orne)

Interne des Hôpitaux de Paris

Présentée et soutenue publiquement le :

"CONTRIBUTION A L'ETUDE DE LA VOIE D'ABORD TEMPORO-EXTRA-DURALE DU ROCHER"

Président : Mr. AUBRY, Professeur.

EDITIONS A. G. E. M. P. — 8, RUE DANTE - PARIS-Ve

1-2-1963

PROFESSEURS HONORAIRES :

MM. Alajouanine (T.), Aubin (A.), Bénard (H.), Bulliard (H.), Cadenat (F.), Chabrol (E.), Debré (R.), Fey (B.), Galliard (H.), Gastinel (P.), Halphen (E.), Hazard (R.), Heuyer (G.), Lantuejoul (P.), Laroche (G.), Lavier (G.), Lévy-Solal (E.), Lian (C.), Mathieu (P.), Mocquot (P.), Monod (R.), Moreau (R.), Moulonguet (P.), Mouquin (M.), Olivier (E.), Pasteur Valléry-Radot, Petit-Dutaillis (D.), Piédelièvre (R.), Quénu (J.), Richet (C.), Senèque (J.), Strohl (A.), Tanon (L.), Verne (J.).

DOYEN . . . . . Léon BINET.
Membre de l'Institut

1er ASSESSEUR . . . . . Gaston CORDIER
2e ASSESSEUR . . . . . Paul CASTAIGNE

I. — PROFESSEURS

1° CHAIRES DE SCIENCES FONDAMENTALES

a) Professeurs titulaires :

	MM.
Anatomie	DELMAS (A.)
Anatomie pathologique	DELARUE (J.)
Anesthésiologie	BAUMANN (J.)
Biochimie médicale	JAYLE (M.-F.) SCHAPIRA (G.)
Biologie appliquée à l'Education physique et aux Sports	CHAILLEY-BERT (P.)
Biologie médicale	FAUVERT (R.)
Cancérologie médicale et sociale	BERNARD (J.)
Embryologie	TUCHMANN (H.)
Histoire de la médecine et de la chirurgie (Lariboisière)	JOANNON (P.)
Histologie	GIROUD (A.)
Hygiène et médecine préventive	BOYER (J.)
Médecine du Travail	DESOILLE (H.)
Médecine légale	DEROBERT (L.)
Microbiologie (Bactériologie et virologie)	FASQUELLE (R.)
Parasitologie	BRUMPT (L.-C.)
Pathologie chirurgicale	LAURENCE (G.)
Pathologie exotique	N...
Pathologie expérimentale et comparée	MERKLEN (F.-P.)
Pathologie médicale	N...
Pathologie respiratoire	TURIAF (J.)
Pathologie et thérapeutique générales	BOUDIN (G.)
Pharmacologie	CHEYMOL (J.)
Physiologie	BINET (L.) BARGETON (D.)
Physiologie et pathologie obstétricale	LEPAGE (F.)
Physique médicale	DOGNON (A.) DJOURNO (A.)
Radiologie médicale	DESGREZ (H.)
Technique chirurgicale et Chirurgie expérimentale	CAUCHOIX (J.)
Thérapeutique	CONTE (M.)
Thérapeutique appliquée	LAMOTTE (M.)

b) Professeurs à titre personnel :

Biochimie médicale	DESGREZ (P.) POLONOVSKI (J.)
Biologie médicale	BOURLIÈRE (F.)
Hygiène et médecine préventive	DEPARIS (M.)
Pharmacologie	LÉVY (Mlle J.)
Physiologie	PARROT (J.)
Physique médicale	KELLERSHOHN (L.)

2° CHAIRES DE SCIENCES CLINIQUES

a) Professeurs titulaires :

		MM.
Clinique carcinologique chirurgicale (Necker)		REDON (H.)
Clinique cardiologique (Broussais)		SOULIÉ (P.)
Cliniques chirurgicales	Beaujon	LORTAT-JACOB (J.-L.)
	Cochin	LEGER (L.)
	Cochin	ABOULKER (P.)
	Hôtel-Dieu	PATEL (J.)
	Pitié	CORDIER (G.)
	Saint-Antoine	GOSSET (J.)
	Salpêtrière	SICARD (A.)
	Tenon	OLIVIER (Cl.)
Clinique de chirurgie infantile et orthopédique (Enfants-Malades)		FÈVRE (M.)
Clinique chirurgicale orthopédique et traumatologique (Cochin)		MERLE d'AUBIGNÉ (R.)
Clinique de chirurgie cardio-vasculaire (Broussais)		GAUDART d'ALLAINES (F. de)
Clinique de chirurgie pleuro-pulmonaire (Laennec)		MATHEY (J.)
Clinique endocrinologique (Pitié)		DECOURT (J.)
Clinique de Génétique médicale (Enfants-Malades)		LAMY (M.)
Clinique gynécologique (Broca)		HUGUIER (J.)
Clinique des maladies cutanées et syphilitiques (Saint-Louis)		DEGOS (R.)
Clinique des maladies des Enfants (Enfants-Malades)		CATHALA (J.)
Clinique des maladies infectieuses (Claude-Bernard)		MOLLARET (P.)
Clinique des maladies mentales et de l'encéphale (Sainte-Anne)		DELAY (J.)
Clinique des maladies métaboliques (Necker)		HAMBURGER (J.)
Clinique des maladies du sang (Broussais)		MARCHAL (G.)
Clinique des maladies du système nerveux (Salpêtrière)		CASTAIGNE (P.)
Cliniques médicales	Boucicaut	MILLIEZ (P.)
	Broussais	LENÈGRE (J.)
	Cochin	JUSTIN-BESANÇON (L.)
	Cochin	BROUET (G.)
	Hôtel-Dieu	BARIÉTY (M.)
	Lariboisière	SÈZE (S. de)
	Pitié	DREYFUS (G.)
	Saint-Antoine	KOURILSKY (R.)
Clinique d'hydrologie et de climatologie (Bichat)		DEBRAY (C.)
Clinique médicale propédeutique (Broussais)		GENNES (L. de)
Clinique médico-sociale du diabète sucré et des maladies de la nutrition (Hôtel-Dieu)		DEROT (M.)
Clinique de neuro-chirurgie (Pitié)		DAVID (M.)
Clinique neurologique (Salpêtrière)		GARCIN (R.)
Cliniques obstétricales	Baudelocque	LACOMME (M.)
	Foch (Suresnes)	MERGER (R.)
Clinique obstétricale et gynécologique (Port-Royal)		VARANGOT (J.)
Clinique ophtalmologique (Hôtel-Dieu)		RENARD (G.)
Clinique oto-rhino-laryngologique (Lariboisière)		AUBRY (M.)
Clinique de pédiatrie et de puériculture (Saint-Vincent-de-Paul)		LELONG (M.)
Clinique de pédiatrie sociale (Enfants-Malades)		MARIE (J.)
Clinique de pneumo-phtisiologie (Laennec)		BERNARD (E.)
Clinique de neuro-psychiatrie infantile (Salpêtrière)		MICHAUX (L.)
Clinique de rhumatologie médicale et sociale (Cochin)		COSTE (F.)
Clinique stomatologique (Pitié)		DECHAUME (M.)
Clinique thérapeutique chirurgicale (Vaugirard)		ROUX (M.)
Clinique thérapeutique médicale (Saint-Antoine)		LEMAIRE (A.)
Clinique toxicologique		GAULTIER (M.)
Clinique chirurgicale orthopédique et traumatologique		PADOVANI (P.)
Séméiologie médicale		DOMART (A.)
Séméiologie et clinique chirurgicales		POILLEUX (F.)
Clinique urologique (Necker)		COUVELAIRE (R.)
Hygiène et clinique de la première enfance (Trousseau)		TURPIN (R.)

b) Professeurs à titre personnel :

Médecine	BOUR (H.) LHERMITTE (F.) PEQUIGNOT (H.)

II. — PROFESSEURS SANS CHAIRE, PROFESSEURS AGRÉGÉS ET MAITRES DE CONFÉRENCES - AGRÉGÉS

	MM.
Anatomie	CABROL (C.) COUINAUD (C.) GILLOT (C.) OLIVIER (G.) pr. s. ch.
Anatomie pathologique	GAUTHIER-VILLARS (Mlle P.) pr. s. ch. ABELANET (R.) CHOMETTE (G.) GOUYGOU (Ch.), m. conf. NEZELOFF (Ch.) ORCEL (L.) PAILLAS (J.)
Anesthésiologie	KERN (E.) VOURC'H (G.)
Bactériologie	BARBIER (P.) pr. s. ch. CHRISTOL (D.) LE MINOR (L.) TOURNIER (P.)
Biochimie médicale	BAGLIEU Et. m. conf. BOURILLON (R.) CARTIER (P.) DREYFUS (J.-Cl.) GONNARD (P.) KRUH (J.) JEROME (H.)
Biologie appliquée à l'Education Physique et aux Sports	PLAS (F.)
Carcinologie	BOIRON (M.) DENOIX (P.) MATHE (G.) SELIGMANN (M.)
Dermato-Syphiligraphie	CIVATTE (J.) DUPERRAT (B.)
Electro-Radiologie	LEDOUX-LEBARD (G.)
Hématologie	BESSIS (M.) BILSKI-PASQUIER (G.) DAUSSET (J.) DUHAMEL (G.)
Histologie	COUJARD (R.), pr. s. ch. MAROIS (M.) RACADOT (J.)
Hydrologie	BESANÇON (F.) CORNET (A.)
Hygiène	BOYER (J.) pr. s. ch. BLANCHER (G.) CORRE-HURST (Mme L.) SAPIN-JALOUSTRE (H.)
Maladies infectieuses	BASTIN (R.) Pr. s. ch. DUPONT (V.)
Médecine légale	FOURNIER (E.) GUENIOT (M.) HADENGUE (A.)
Médecine du travail	ALBAHARY (C.)
Neuro-chirurgie	PERTUISET (B.)
Neurologie	LAPRESLE (J.)
Obstétrique	GRANJON (A.) HERVET (E.) LE LORIER (G.) LEVY (J.) MORIN (P.) MUSSET (R.) ROBEY (M.) SENEZE (J.) SUREAU (C.) THOYER-ROZAT (J.)
Ophtalmologie	BRÉGEAT (P.) DUBOIS (A.) SARAUX (H.)

	MM.
Orthopédie	JUDET (R.) MEARY (R.) POSTEL (M.) RAMADIER (J.)
Oto-rhino-Laryngologie	DEBAIN (J.) PIALOUX (P.)
Parasitologie	GOLVAN (Y.) LAPIERRE (J.)
Pathologie chirurgicale	BARCAT (J.) BINET (J.-P.) CERBONNET (G.) CHATELIN (C.-L.) DUBOST (Ch.) DUBOST (Cl.) FAUREL (J.) FLABEAU (F.) GARBAY (M.) GARNIER (H.) (Cl. de) GAUDART-d'ALLAINES GERMAIN (A.) LATASTE (J.) LOYGUE (J.) MERCADIER (M.) NATALI (J.) PELLERIN (D.) PERROTIN (J.) ROBERT (H.) THOMERET (G.)
Pathologie exotique	SCHNEIDER (J.)
Pathologie expérimentale	BENHAMOU (J.-P.) BERTHAUX (P.) BOIVIN (P.) CROSNIER (J.) HARTMANN (L.) LŒPER (J.) Pr. s. ch. MAURICE (J.) MIKOL (Cl.) RICHET (G.)
Pathologie médicale	AUSSANNAIRE (M.) BOUVIER (J.) BOUVRAIN (Y.) BRICAIRE (H.) BRISSAUD (H.) BROCARD (H.) BUGE (A.) CATINAT (J.) CHRÉTIEN (J.) COBLENTZ (B.) CONTAMIN (F.) COURY (C.) ÉTIENNE (J.-P.) FREZAL (J.) FRITEL (D.) HENNEQUET (A.) HIMBERT (J.) HOUSSET (E.) LAROCHE (Cl.) LESOBRE (R.) LEVEQUE (B.) MACREZ (C.) MOREAU (L.) NICK (J.) ROYER (P.) TOURNEUR (R.) WOLFROMM (R.)
Pédiatrie-Puériculture	LAFOURCADE (J.) LEPERCQ (G.) MANDE (R.) MOZZICONACCI (P.) POLONOVSKI (C.) ROSSIER (A.) VIALATTE (J.)

	MM.
Pharmacologie	BOISSIER (J.) LECHAT (P.)
Physiologie	BARRES (G.) DEJOURS (P.) pr. s. ch. DURAND (J.) GIRARD m. conf. HUGELIN (A.) SCHERRER (J.)
Physique médicale	CHANTEUR (J.) GOUGEROT (L.), m. conf. pr. s. ch. GREMY (F.) m. conf. MILHAUD (G.) PELLERIN (P.) ROUCAYROL (J.-Cl) TUBIANA (M.) m. conf.
Pneumo phtisiologie	KREIS (B.) MEYER (A.) RENAULT (P.)

	MM.
Psychiatrie	PICHOT (P.)
Psychiatrie infantile	DENIKER (P.) DUCHE (D.) FLAVIGNY (H.)
Rhumatologie	DELBARRE (F.) pr. s. ch.
Stomatologie	CERNEA (P.) CHAPUT (Mme A.) m. c. agr. GRELLET (M.)
Thérapeutique	CHASSAGNE (P.) MARCHE (J.)
Urologie	AUVERT (J.) MOULONGUET (A.) QUENU (L.)

III. — PROFESSEURS SANS CHAIRE ET AGRÉGÉS CHARGÉS DE COURS DE CLINIQUE ANNEXE à titre permanent.

	MM.
Anatomie	DEBEYRE (J.)
Clinique chirurgicale	VERNE (J.-M.)
Clinique médicale	PERRAULT (M.) RAMBERT (P.) THIEFFRY (S.)
Clinique obstétricale	GRASSET (J.) MAYER (M.)

	MM.
Clinique ophtalmologique	DESVIGNES (P.) OFFRET (G.)
Clinique pédiatrique et puériculture	LAPLANE (R.)
Clinique psychiatrique	BARUK (H.)
Clinique urologique	KUSS (R.)

IV. — PROFESSEURS DÉTACHÉS DANS LES UNIVERSITÉS ÉTRANGÈRES

Bactériologie . . . . . HAUDUROY (P.) Pr. s. ch.

Pathologie chirurgicale . . . . . RUDLER (J.) Pr. s. ch.

V. - CHARGÉS DE COURS D'HYGIÈNE SCOLAIRE ET UNIVERSITAIRE . . . BOLTANSKI (E.), LAUNAY (C.)

Secrétaire général de la Faculté . . . . . M. LENA (J.)

Secrétaire principal . . . . . Mlle CHAINTREUIL (G.)

Conservateur en Chef de la Bibliothèque . . . Conservateur du Musée d'Histoire de la Médecine . . . . . M. le Docteur HAHN (A.)

Conservateurs . . . . . Mlles DUMAITRE (P.), LE NOIR (G.), QUIÉVREUX (E.)

Bibliothécaire . . . . . Mmes CONTET (J.), FORGET (F.), Mlle LAURENT (H.)

Par délibération en date du 9 décembre 1798, l'Ecole a arrêté que les opinions émises dans les dissertations qui lui seront présentées, doivent être considérées comme propres à leurs auteurs et qu'elle n'entend leur donner aucune approbation ni improbation.

A la mémoire de mon Père

A ma Mère

A mes soeurs

A ma Famille

A mes Amis.

A notre PRESIDENT DE THESE,

Monsieur le Professeur AUBRY

Professeur de Clinique Oto-Rhino-Laryngologique

Qui nous a fait le très grand honneur d'accepter la présidence de cette thèse.

Qu'il soit assuré de notre respectueuse reconnaissance.

A notre Maître, le Docteur J. BOUCHE

Laryngologiste de l'Hôpital Foch.

Qui nous a inspiré le sujet de cette thèse et guidé de ses précieux conseils.

Qu'il veuille trouver ici l'expression de notre gratitude.

A nos Maîtres en Oto-Rhino-Laryngologie

Monsieur le Docteur M. OMBREDANNE

Laryngologiste de l'Hôpital de Necker - Enfants Malades

Qui a été notre Maître en O.R.L. infantile.

Qu'il veuille bien accepter l'expression de notre respectueuse reconnaissance.

Monsieur le Docteur J. LEROUX - ROBERT

Laryngologiste de l'Hôpital Boucicaut

Qui nous a initié avec tant de bienveillance à la cancérologie cervico-maxillo-faciale.

Qu'il veuille trouver ici l'expression de notre respectueux dévouement.

A Messieurs les Docteurs

E. PONCET

G. SENECHAL

Laryngologistes des Hôpitaux.

C. GODDE

P. PONCET

Laryngologistes Assistants des Hôpitaux.

Ch. FRECHE

A. BEREZIN.

A Monsieur le Docteur G. GUIOT

Neuro-Chirurgien de l'Hôpital Foch,

Qui nous a conseillé lors de la rédaction de cette thèse,

Qu'il soit assuré de notre profonde reconnaissance.

INTRODUCTION

La pyramide pétreuse présente quatre faces et une base. L'abord du rocher par ses faces inférieures, exocrâniennes, est impossible en raison de l'importance et de la complexité des éléments musculaires, vasculaires, et nerveux qui empêchent l'accès de cette région rétro-stylienne. La voie rhino-maxillo-pharyngée, décrite par A. MOULONGUET et Y. LEMAITRE, ne permet qu'un abord de l'apex ; d'ailleurs, ces auteurs insistent sur le caractère théorique de cette voie.

L'abord des organes intra-pétreux par la face postéro-supérieure, cérébelleuse, se révèle très difficile pour plusieurs raisons. On connaît la gravité des interventions portant sur la fosse postérieure. Le sinus latéral risque de gêner l'accès latéral. L'invagination de l'espace sous-arachnoïdien dans le conduit auditif interne et l'adhérence intime entre la dure-mère et la partie interne de cette face du rocher rendent difficilement concevable l'abord extra-dural sans mastoïdectomie.

Par contre, la base de la pyramide pétreuse représente la principale voie d'abord des organes intra-pétreux. C'est elle, notamment, que l'on emploie pratiquement toujours pour intervenir sur le labyrinthe. Mais celui-ci gêne l'accès aux organes situés en dedans de lui, en particulier au contenu du conduit auditif interne et à l'apex. Dans ces cas, la voie temporo-extra-durale peut être d'un grand secours.

Notre Maître, le Docteur BOUCHE, a eu récemment plusieurs fois recours à cette voie. Il put, ainsi, pratiquer l'ablation d'un méningiome du

conduit auditif interne, explorer la fosse cérébrale moyenne à l'occasion d'un cholestéatome primitif du rocher et obturer une brèche du tegment tympani.

Ces observations ont été pour nous l'occasion de passer en revue les différentes techniques de cette voie d'abord et de voir l'intérêt que présente la voie temporo-extra-durale.

Nous rappellerons d'abord l'anatomie de la région. Les repères classiques ne sont pas toujours fidèles. La connaissance de la topographie exacte des différents organes intra-pétreux par rapport à la face antéro-supérieure du rocher se révèle indispensable pour intervenir par cette voie.

Puis, nous verrons les différentes techniques qui permettent d'aborder la région : crâniectomies pré et surtout sus-auriculaires et volets temporaux.

Enfin nous envisagerons les différentes indications de cette voie d'abord du rocher. AUBIN et CLERC ont particulièrement étudié les différentes interventions réalisables par cette voie. Nous ferons de larges emprunts à leurs communications.

oOo

CHAPITRE 1

RAPPEL ANATOMIQUE DU ROCHER ET PLUS PARTICULIEREMENT DES ORGANES INTRA-PETREUX ET DE LEURS RAPPORTS AVEC LA FACE ANTERO-SUPERIEURE DU ROCHER

I - Le rocher est une des trois pièces osseuses du temporal.
C'est un os pair en forme de pyramide quadrangulaire, à base externe, situé au niveau de la base du crâne, à cheval sur les étages moyen et postérieur. Encastré entre le sphénoïde et l'écaille du temporal, en avant, et l'occipital, en arrière, il fait saillie sur la face endocrânienne de la base du crâne.

Orientation du rocher.

Les deux blocs pétreux, véritables arcs-boutants jetés entre les fosses cérébrale et cérébelleuse, ont une direction oblique de dehors en dedans et d'arrière en avant. Le grand axe du rocher étant trop difficile à déterminer avec exactitude, c'est en général au bord supérieur de l'os que l'on a recours pour préciser la direction. L'angle postérieur que font les deux bords supérieurs est toujours supérieur à 90° et varie entre 95° et 106°.

Notons, avec BELLOCQ, qu'une orientation parfaitement symétrique des deux pyramides est exceptionnelle, l'une étant toujours plus oblique que l'autre ; cette différence, mesurée par rapport à un plan médio-sagittal, peut atteindre 5 à 9°.

Architecture du rocher

Cet os est formé de tissu compact et de tissu spongieux dont l'importance varie suivant les sujets.

Le tissu compact se compose d'une coque superficielle ou corticale qui forme la surface de la pyramide et d'une masse centrale, labyrinthique, qui limite les cavités de l'oreille interne.

Entre ces parties compactes, on trouve des îlots de tissu spongieux et des cellules aérifères organisées en de véritables traînées. Ce sont les traînées cellulaires péri-labyrinthiques remarquablement décrites par MOURET et par L. GIRARD.

Mais l'abondance de ce tissu spongieux est variable et retentit sur la forme et les dimensions du rocher.

Tnatôt, la pyramide est étroite et la corticale enserre intimement la capsule labyrinthique qui se trouve alors incluse dans un os absolument compact.

Tantôt, la corticale est soulevée de toutes parts par des cavités pneumatiques.

Parfois, la masse du rocher est entièrement constituée par du tissu spongieux.

Dimensions du rocher

Elles ne peuvent qu'être approximatives, étant donné les variations de l'architecture suivant les sujets.

La longueur atteint environ 50 mm.

Les dimensions transversales :

- au niveau de l'eminentia arcuata : oscille entre 21 et 26 mm.
- au niveau du méat auditif interne, entre 12 et 16 mm.

La hauteur est de l'ordre de 15 à 18 mm. dans la région du limaçon et de 20 à 25 mm. dans la région du labyrinthe postérieur.

II - GENERALITES SUR LA FACE ANTERO-SUPERIEURE DU ROCHER

Le rocher a deux faces endocrâniennes :

- La face postéro-supérieure qui est presque verticale dans toute son étendue, légèrement oblique de haut en bas et d'avant en arrière. C'est la face cérébelleuse.

- La face antéro-supérieure. C'est elle qui retiendra particulièrement notre attention, car c'est par elle que nous nous proposons d'aborder les organes intra-pétreux.

Cette face antéro-supérieure revêt une forme triangulaire à base externe et à sommet interne.

Elle est presque horizontale, légèrement inclinée en avant, en bas et en dehors. Dans sa partie la plus externe, elle semble de continuer avec la face endo-crânienne de l'écaille. Elle appartient à l'étage moyen du crâne et répond à la face inférieure du lobe temporal du cerveau. C'est la face cérébrale du rocher.

Sa surface est très irrégulière et d'aspect tomentueux.

On en verra les détails lors de l'étude topographique des différents organes intra-pétreux.

III - TOPOGRAPHIE DES ORGANES INTRA-PETREUX

Nous envisagerons l'étude topographique des différents organes intra-pétreux essentiellement par rapport à la face antéro-supérieure du rocher.

La connaissance des rapports exacts de ces organes intra-pétreux avec la corticale cérébrale est indispensable pour utiliser la voie d'abord sus-pétreuse.

D'autre part, la complexité et l'importance du labyrinthe, organe uniquement intra-pétreux, imposent une étude topographique précise des autres éléments intra-pétreux par rapport à lui.

Le labyrinthe

Il occupe le tiers moyen de la pyramide pétreuse. Mais BELLOCQ a montré que la situation de l'oreille interne par rapport à la longueur de la masse pétreuse n'a rien de fixe. Le labyrinthe s'approche parfois de la pointe. Cette variation de situation suivant le grand axe du rocher est d'environ 10 mm.

On distingue au labyrinthe trois parties :

- une partie moyenne ou vestibule, cavité ovoïde, aplatie transversalement ;
- une partie antérieure ou Limaçon. Sa forme peut être comparée à un escargot. Le cône limacéen est couché sur le côté, la coupole en avant, la base en arrière ;
- une partie postéro-supérieure : les canaux semi-circulaires.

Dans sa plus grande longueur, prise de l'extrémité antéro-interne du Limaçon au point le plus reculé du canal semi-circulaire postérieur, le labyrinthe mesure de 16 à 20 mm., donc environ le tiers de la longueur du grand axe du rocher.

Rapport du labyrinthe avec la corticale cérébrale du rocher.

Comme le fait remarquer GIRARD, la corticale cérébrale recouvre le labyrinthe à la façon d'une bâche, reposant d'une manière plus ou moins immédiate sur les deux saillants que constituent la partie haute de la cochlée et le faîte de la boucle du canal semi-circulaire supérieur.

Le limaçon :

L'axe de la columelle, quelquefois horizontal, est beaucoup plus souvent légèrement descendant de sa base vers son sommet. Ceci explique que c'est la partie haute du premier tour de spire qui est le plus proche de la corticale cérébrale.

- la zone d'adhérence du Limaçon à la paroi pétreuse siège au niveau de l'hiatus de Fallope qu'elle déborde un peu en arrière et en dedans, jamais en dehors.

- Le bord supérieur de la coupole du Limaçon est plus profond, situé sous la loge du ganglion géniculé.

- Le canal semi-circulaire supérieur

C'est, des trois canaux semi-circulaires, le seul qui présente des rapports étroits avec la corticale cérébrale. Mais ces rapports ne sont pas toujours identiques.

Le point culminant du canal supérieur n'est pas constant.

C'est :

- parfois la boucle du canal,
- parfois le sommet de la branche ampullaire,
- plus rarement la partie haute de sa branche qui converge avec le canal postérieur.

Ce point culminant n'est, le plus souvent, séparé de la dure-mère que par une lamelle osseuse extrêmement mince. On a même observé quelques cas de déhiscence du canal osseux.

A l'opposé, il a été observé quelques rares cas où l'épaisseur de l'os qui sépare le sommet du canal de la cavité endo-crânienne atteignait 1,5 mm. ou 2 mm. et des cellules péri-labyrinthiques supérieures peuvent alors s'interposer.

Le lieu exact où se projette cette boucle du canal supérieur sur la corticale cérébrale a été particulièrement bien étudié par BELLOCQ, GIRARD, CHATELLIER, CLERC et BATISSE. Il était classique, en effet, d'identifier ce point avec l'éminentia arcuata. Celle-ci est une saillie, ordinairement mousse, plus ou moins développée mais constante, qui siège à l'union du tiers externe - tiers moyen, près de la crête du rocher. Sa direction est voisine de celle du canal supérieur. BELLOCQ a montré qu'elle était provoquée par des cellules aérifères sous-corticales. Elle serait l'équivalent des nombreuses éminences que l'on rencontre sur la face interne de la boîte crânienne et qui correspondent à des sillons et à des scissures du cerveau ; elle répondrait à la partie postérieure du 3ème sillon temporal.

Par rapport à l'eminentia arcuata, le canal supérieur est plus antérieur et plus interne, et son axe se rapproche plus du plan frontal.

Enfin, CLERC et BATISSE ont trouvé un repère précis pour découvrir le canal à coup sûr, et lui seul, en trépanant la corticale cérébrale.

Ce point de repère se situe à 24 mm. de la face interne du pied de l'écaille et dans un plan frontal passant par le pôle supérieur du méat auditif externe.

L'expérience prouve que, en creusant en ce point avec une grosse fraise, on tombe toujours droit sur le canal semi-circulaire supérieur, soit immédiatement après la corticale, soit après avoir traversé une cellule aérifère.

- Le Vestibule

Le toit du vestibule est beaucoup plus profond. Il est éloigné de la corticale par toute la hauteur du canal semi-circulaire supérieure, donc environ 5 à 6 mm.

Après avoir précisé la topographie du labyrinthe dans le rocher et ses rapports avec la corticale cérébrale, nous allons étudier la situation des autres organes intra-pétreux par rapport à cette corticale cérébrale et par rapport au labyrinthe.

Le conduit auditif interne et son contenu

C'est un canal borgne. Il s'ouvre dans l'endocrâne par un méat elliptique à grand axe horizontal qui creuse la face cérébelleuse de la pyramide vers l'union de son tiers apical avec sontiers moyen, près de la crête pétreuse. De son pourtour postérieur et externe toujours nettement marqué, à son pourtour antérieur et interne qui l'est beaucoup moins, on compte en moyenne 7 à 8 mm. ; sa hauteur est moitié moindre.

Du méat, le conduit auditif interne pénètre profondément dans l'intérieur du rocher, formant un canal à peu près cylindrique dont voici les principales caractéristiques :

- La longueur : 6 à 12 mm.
- le diamètre moyen : 4 à 5 mm.
- l'orientation : horizontal et dans le prolongement du conduit auditif externe. Plus précisément, l'extrémité externe est très légèrement plus antérieure que l'extrémité méatique. Les axes des, C.A.E. et C.A.I. se rencontrent en formant un angle obtus (près de 160°) ouvert en arrière.

Le fond du conduit répond :
- en avant, à la base du Limaçon,
- en arrière, à la paroi interne du vestibule.

Ce fond est obturé par une lame osseuse sur laquelle apparaît une crête transversale appelée crête falsiforme dont les deux extrémités se prolongent sur les parois antérieure et postérieure. Cette crête divise le fond du conduit en deux étages : supérieur et inférieur.

L'étage inférieur est divisé en deux cavités :

- postérieure, petite : c'est la fossette vestibulaire inférieure destinée au rameau du même nom ;
- antérieur : large excavation présentant de nombreux pertuis disposés sur une ligne en forme de spirale. Elle répond à la base du Limaçon.

L'étage supérieur est creusé en deux orifices que sépare une cloison verticale :

- antérieur : c'est l'orifice d'entrée de l'Aqueduc de Fallope :

- postérieur : qui se prolonge par un canalicule osseux souvent dilaté en une fossette vestibulaire supérieure qui livre passage au rameau du même nom.

Contenu du conduit auditif interne :

Le conduit auditif interne livre passage au paquet acoustico-facial.

Lorsque l'on aborde le conduit par la corticale cérébrale, on trouve successivement :

- Un manchon dure-mérien, adhérant fortement à l'os. Sa face interne est tapissée d'une gaine arachnoïdienne commune à tous les éléments. Cette gaine se continue jusqu'au fond du conduit, formant un véritable cul-de-sac arachnoïdien.

- Le nerf facial, situé en haut et en avant, accompagné du nerf intermédiaire de Wrisberg, juste au-dessous de lui. Ces deux nerfs répondent à la gouttière creusée sur la face supérieure de la portion cochléaire du nerf auditif.

- Le nerf auditif, le plus volumineux du groupe. Il se divise rapidement en nerf cochléaire et en nerf vestibulaire.

- Nerf cochléaire. Dès son origine, il s'aplatit et s'enroule à la manière d'une volute qui reproduit les spires du Limaçon. Il est situé dans la partie inférieure du conduit, en avant.

- Nerf vestibulaire. Il présente, près du fond du conduit, un renflement fusiforme : c'est le ganglion de Scarpa. Du ganglion, partent des filets, souvent groupés en trois troncs :

1 - Supérieur, ou nerf utriculaire, gagnant la fossette vestibulaire supérieure.

2 - Inférieur, ou nerf sacculaire ;

3 - Postérieur, ou nerf ampullaire postérieur.

Ces deux derniers nerfs se dirigent vers la fossette vestibulaire inférieure.

Ces trois troncs occupent la partie postéro-externe du conduit.

Les vaisseaux auditifs internes sont situés, en général, au-dessous du nerf auditif. Ils comprennent :

- l'artère auditive interne, souvent dédoublée ou triplée,
- les veines auditives internes : 2 ou 3 veinules satellites de l'artère.

Rapports du conduit auditif interne avec la corticale cérébrale.

Le conduit auditif interne est séparé de la corticale par les traînées cellulaires péri-labyrinthiques supérieures. Après avoir franchi le labyrinthe, elles se réunissent en dedans de lui, au-dessus du conduit, en une sorte de carrefour, d'où elles pénètrent dans l'apex par une voie unique.

L'épaisseur est variable, d'environ 3 à 6 mm. C'est alors une profonde tranchée qu'il faut creuser pour découvrir les éléments du conduit auditif interne par la voie endo-crânienne antérieure.

L'Aqueduc de Fallope et l'Hiatus de Fallope

Ils ont des rapports particulièrement étroits avec la corticale cérébrale, puisque l'un a son premier segment et son premier coude juste sous la corticale et que l'autre débouche sur la face cérébrale du rocher.

Premier segment de l'Aqueduc de Fallope

C'est le segment inter-vestibulo-limacéen de GIRARD. Il ne continue pas exactement la direction du conduit auditif interne.

Situé dans un plan horizontal, il s'incurve en avant, décrivant une courbe à concavité interne pour s'enrouler, en quelque sorte, autour de la capsule cochléenne. Si on la prolongeait idéalement dans l'espace, cette courbe se continuerait par l'hiatus de Fallope et la gouttière des pétreux.

Il chemine dans l'espace inter-cortico-labyrinthique, limité en haut par la corticale, en avant par la cochlée et en arrière par le canal semi-circulaire supérieur.

Il est plus près de la berge antérieure que de la berge postérieure, reposant sur le versant postéro-externe de la capsule limacéenne, au niveau du premier tour de spire.

Le canal est dans une véritable gorge inter-vestibulo-limacéenne, accompagné parfois de cellules appartenant à la traînée anté-labyrinthique supérieure.

Sa longueur est variable selon les sujets, allant de 3 à 5 mm.

Son diamètre intérieur est d'environ 1 mm. Son contenu :

- le nerf facial moteur,
- le nerf intermédiaire de Wisberg qui lui est sous-jacent,
- une artériole, branche de la méningée moyenne.

Loge du ganglion géniculé et premier coude de l'Aqueduc de Fallope

Après son trajet curviligne , l'aqueduc de Fallope aboutit à la loge du ganglion géniculé. C'est là que le tunnel osseux change brusquement de direction pour s'engager dans le segment tympanique, devenant alors oblique d'avant en arrière et de dedans en dehors. C'est là que le tunnel osseux se dilate, atteignant 2 à 3 mm. de largeur, formant une sorte de carrefour où débouchent la première et la deuxième portions du facial et les canalicules des nerfs pétreux.

La loge du ganglion géniculé repose sur la coupole du limaçon et la dépasse en avant.

C'est à ce niveau que le facial est le plus près de la corticale cérébrale, séparé de la dure-mère par une petite lame osseuse assez dense (au moins l'épaisseur du tegmen, dit P. ABOULKER). Parfois, l'Hiatus de Fallope et l'Hiatus accessoire sont très développés et peuvent se prolonger jusqu'à atteindre le toit de la loge. Aucune lame osseuse alors ne sépare le ganglion géniculé de la dure-mère.

Contenu de la Loge :

- Le premier coude du facial, appelé genou du facial. La face antérieure de ce coude se prolonge en avant et en dedans par le ganglion géniculé, de forme cônique, à sommet antérieur d'où se détachent les nerfs pétreux superficiels. La base du ganglion s'insinue en partie sous la face inférieure du facial. Une couche de tissu conjonctif sépare le facial du ganglion ; elle est traversée par des fibres nées du tronc du nerf facial et qui pénètrent dans le ganglion mais ne se mettent pas en rapport avec les cellules.

- L'intermédiaire de Wrisberg pénètre dans le ganglion ; à partir de ce point, ce nerf et le nerf facial moteur sont réunis en un seul cordon nerveux.

- Enfin, une anastomose artérielle qui réunit la stylomastoïdienne, venue de bas en haut par le canal de Fallope sous-jacent, et une artérole provenant de l'artère méningée moyenne par le canal de l'hiatus de Fallope.

Deuxième segment de l'Aqueduc de Fallope.

Long de 10 à 12 mm., il est sensiblement rectiligne.

Il fait suite au premier coude, appliqué comme une canalisation le long du bord supérieur de la paroi interne de la caisse qu'il parcourt de bout à l'autre, d'avant en arrière, pour aller se placer sous l'ampoule du canal semi-circulaire externe. Il s'abouche à la loge du ganglion géniculé suivant une ligne qui, prolongée idéalement en dedans, passerait par l'hiatus de Fallope et la gouttière des nerfs pétreux superficiels, imitant en cela la première portion.

Très près de la corticale cérébrale, au niveau du ganglion géniculé, ce segment s'en éloigne progressivement pour en être distant de 8 à 12 mm. au-dessous du canal semi-circulaire externe, séparé de la face antéro-supérieure du rocher par toute la hauteur du canal semi-circulaire supérieur du canal horizontal.

Cependant, cette deuxième portion du facial intra-pétreux peut être très facilement abordée par voie sus-pétreuse après résection du tegmen tympani,

tout au moins dans sa moitié antérieure. L'abord de ce segment, par voie endo-crânienne, n'entraîne aucun dégât pour la chaîne ossiculaire, contrairement à la voie auriculaire classique.

A son origine, la coque de la deuxième portion de l'Aqueduc de Fallope est relativement épaisse, contenant des petites cellules pneumatiques. Puis, elle devient très mince, facile à tailler à l'excavateur.

Canalicules et hiatus des nerfs pétreux superficiels

De la partie antérieure de la loge du ganglion géniculé partent deux canalicules obliques en avant et en dedans, situés dans l'épaisseur de la corticale. Ils aboutissent, l'un à l'hiatus de Fallope, l'autre à l'hiatus accessoire.

L'hiatus de Fallope est un orifice ovalaire, prolongé en avant et en bas par une gouttière. Il livre passage au grand nerf pétreux superficiel, longé par une branche de l'artère méningée moyenne. L'hiatus accessoire, plus petit, est situé en avant et en dehors de l'hiatus de Fallope, près du bord antérieur du rocher. Par cet orifice, sort le petit nerf pétreux superficiel. Il existe parfois deux hiatus accessoires.

Par sa situation plus profonde, c'est le grand nerf pétreux superficiel qui est le plus rapproché de la capsule cochléenne. Encore n'est-il le plus souvent qu'au-dessus du sommet antéro-externe de celle-ci.

Dans certains cas, les hiatus ont une longueur exagérée qui diminue d'autant celle des canalicules. Aussi peut-il exister des rapports plus intimes entre le Limaçon et la Dure-mère. Et, dans ces cas, l'hiatus de Fallope apparaît comme une simple béance de la loge du ganglion géniculé dans l'endocrâne.

Lorsque les nerfs pétreux superficiels ont franchi la corticale pétreuse, ils continuent leur direction en dedans et un peu en avant pour disparaître sous le cavum de Meckel.

Oreille Moyenne

En avant et en dehors de l'eminentia arcuata, la face antéro-supérieure du rocher forme une mince lamelle osseuse appelée tegmen tympani. Elle occupe

Coupe horizontale du rocher passant un peu au-dessous du toit du conduit auditif interne, montrant le trajet et les rapports du conduit auditif interne et des deux premières portions de l'aqueduc de Fallope (Côté droit - segment inférieur de la coupe - D'après G. Paturet).

A ce niveau, la corticale cérébrale entre directement en rapport avec l'oreille moyenne puisque le tegmen tympani en forme le toit. L'effondrement de celui-ci donne un jour excellent sur le défilé antro-tympanique.

Orientation du tegmen tympani

Dans son ensemble, il est nettement oblique en bas et en avant, et, transversalement, se dirige presque horizontalement, pour BELLOCQ (pour CHATELLIER, un peu en bas et en dehors).

En arrière et en haut, il semble se détacher du bord supérieur de la pyramide pétreuse.

En avant et en bas, il atteint le bord antérieur de la pyramide.

En dehors, il se termine par un bord qui s'unit à l'écaille par la suture pétro-squameuse interne. Celle-ci longe, suivant le grand axe, le toit de la caisse avant de se poursuivre au-delà dans l'aditus et l'antre.

Rapports :

On peut distinguer deux segments :

- l'un postérieur, où il constitue le toit de la caisse et de l'antre. C'est le segment attico-antral. C'est lui que l'on résèque pour aborder l'oreille moyenne.

- L'autre antérieur, plus étroit, dont la partie externe, biseautée aux dépens de sa face inférieure, s'applique sur l'écaille. Sa partie interne répond, en bas, au canal du muscle du marteau et au canal osseux de la trompe.

Constitution :

Il se réduit à une simple lame osseuse dont la fragilité tient à sa particulière minceur, souvent même exagérée par la présence de petites cellules qui ne laissent plus subsister que la corticale cérébrale. Il présente même, par endroits, surtout au niveau de la suture pétro-squaleuse interne, des petites pertes de substance. Ce sont des déhiscences dans lesquelles s'enfoncent des

prolongements dure-mériens et où passent des branches de l'artère méningée moyenne.

Sa surface cérébrale est lisse, ce qui rend d'autant plus évident le trajet de la suture pétro-squameuse interne. Par contre, sa face inférieure est anfractueuse, creusée de géodes.

Apex pétreux et canal carotidien

Pour BALDENWECK, l'apex pétreux est la partie du rocher située au dedans d'un plan perpendiculaire à l'axe de la pyramide et passant immédiatement en dedans du conduit auditif interne. On peut le définir aussi comme la partie du rocher située en dedans du labyrinthe et du conduit auditif interne.

A ce niveau, la corticale cérébrale du rocher regarde en haut, en avant et en dehors.

En avant, elle forme la paroi supérieure de la portion horizontale du canal carotidien. C'est une lamelle osseuse très mince en général, plus ou moins étendue, qui se prolonge, en avant et en dedans, par une lame fibreuse. Celle-ci se continue par l'épaisse couche fibreuse qui comble le trou déchiré antérieur.

En arrière, elle constitue la face supérieure du massif apexien. Elle présente près du sommet une dépression plus ou moins accusée et variable dans son étendue qui répond au ganglion de Gasser. Le canal carotidien répond à la moitié antérieure de la fossette dans la partie externe et à ses deux tiers antérieurs dans sa partie interne. Cette fossette est généralement plus profonde dans sa partie inférieure que dans sa partie supérieure. Elle est parfois bordée, en haut et en dehors, par une petite saillie arrondie constituant le tubercule rétro-gassérien de PRINCETEAU. Ce tubercule est un repère chirurgical infidèle, car très inconstant et généralement peu développé. Ce tubercule se situe à peu près à égale distance entre l'eminentia arcuata et la fossette gassérienne, près du bord supérieur ou même sur le bord supérieur du rocher.

L'épaisseur et la résistance de la corticale cérébrale, au niveau du massif apexien, varient avec la structure de celui-ci. Epaisse et dure dans les types compacts ou diploétiques, la corticale est mince et fragile quand l'apex est fortement pneumatisé. Rappelons que l'ostéite profonde du rocher ne se rencontre presque exclusivement que dans les apex de type celluleux.

L'épaisseur de l'apex est variable. La paroi postéro-supérieure du canal carotidien est séparée de la corticale postérieure de l'apex par une distance d'environ 8 mm., mais peut être moindre.

Conclusion

Ce rappel anatomique permet de constater qu'un certain nombre d'organes intra-pétreux sont accessibles par la face antéro-supérieure du rocher, après une résection plus ou moins étendue de la corticale cérébrale.

oOo

CHAPITRE II

TECHNIQUES D'ABORD TEMPORO-EXTRA-DURALES

L'abord endocrânien nécessite une brèche osseuse. Celle-ci peut revêtir différentes modalités suivant son siège, son importance, son caractère définitif ou temporaire. Cette ouverture sera réalisée, soit par craniectomie ou résection crânienne plus ou moins étendue, soit par volet. Nous verrons successivement ces deux grands types d'intervention. Puis, nous envisagerons le problème du décollement de la dure-mère et les incidents opératoires qui peuvent survenir.

I - LA CRANIECTOMIE

Elle a été, pendant longtemps, le seul procédé d'abord de l'endocrâne. Si, pour les interventions portant sur la voûte crânienne, elle fut remplacée par les volets, elle reste très utilisée pour l'abord de la base du crâne. C'est la craniectomie que l'on utilise généralement pour faire un abord unilatéral de la fosse postérieure. Elle est particulièrement indiquée pour avoir accès à l'étage moyen du crâne par la fosse temporale. En effet, la faible épaisseur de l'écaille du temporal en rend la résection facile. D'autre part, le matelassage de la brèche osseuse par le muscle temporal et son aponévrose protégeant efficacement les méninges et l'encéphale au niveau de la fosse temporale.

Le siège de la craniectomie temporale permet de distinguer deux grands groupes :

- les résections pré-auriculaires,
- les résections sus-auriculaires.

L'Opération par voie pré-auriculaire réalise, dans ses grandes lignes, la découverte chirurgicale du ganglion de Gasser ou la trépanation décompressive sous-temporale type Cushing. La résection osseuse intéresse le tiers antérieur de l'écaille du temporal et, parfois, la portion ascendante de la grande aile du sphénoïde.

La radicotomie trigéminale par voie temporale a été proposée par SPILLER et FRAZIER, dès 1901. L'incision de la peau et du muscle temporal est tracée à 2 cm. en avant du tragus, verticale, perpendiculaire au zygoma qu'elle atteint en bas. Cette incision doit aller jusqu'à l'os pour permettre la rugination des parties molles de la fosse temporale. L'os est ruginé de chaque côté pour exposer une surface inégalement circulaire de 5 - 7 cm. de diamètre, immédiatement au-dessus du zygoma. Un trou de trépan est foré à la partie moyenne de la fosse temporale. La brèche osseuse est agrandie à la pince gouge jusqu'au plancher de la fosse temporale. Cette brèche temporale permet, après décollement de la dure-mère du plancher de l'étage moyen, d'intervenir sur le trijemeau - soit pour effectuer une section partielle des fibres sensitives, intervention classique, - soit pour sectionner le toit du cavum de Meckel et libérer ainsi la racine sensitive du nerf, comme le propose TAARNHOJ. Enfin, très récemment, PERTUISET a décrit la section rétro-gassérienne de la racine sensitive du trijumeau dans la fosse postérieure par voie temporale extra-durale.

Rappelons que dans la trépanation décompressive sous-temporale, type CUSHING, dont le siège d'élection est à droite, la brèche osseuse joue moins par sa taille que par sa situation.

A côté de ces interventions type SPILLER FRAZIER ou CUSHING, d'autres types de craniectomies pré-auriculaires ont été décrits, en particulier par QUENU et SEBILEAU. Cette intervention est du domaine historique, mais nous en rappellerons brièvement les principaux traits, car elle fut proposée, par certains auteurs, en particulier BALDENWECK, pour aborder l'apex pétreux.

C'est en 1894 que QUENU et SEBILEAU décrivirent leur voie d'abord temporale pour effectuer une résection intra-crânienne du nerf maxillaire inférieur . La peau et le temporal sont incisés suivant un arc de cercle à convexité supérieure partant derrière l'apophyse orbitaire externe et aboutissant au devant du C.A.E. L'apophyse zygomatique est sciée à ses deux extrémités, et le lambeau, qui comprend le temporal, est rapidement détaché à coup de rugine et rejeté le plus bas possible. La trépanation temporale est agrandie aux dépens à la fois de la partie inférieure de l'écaille et de la base du crâne jusqu'au trou ovale. C'est donc une intervention assez délabrante qui n'offre pas, d'autre part, d'avantage sur la voie de SPILLER FRAZIER ; aussi est-elle abandonnée.

Ces craniectomies temporales pré-auriculaires n'ont qu'exceptionnellement été utilisées par les otologistes. Elles permettent de découvrir facilement la partie moyenne de l'étage moyen de la base du crâne et le ganglion de Gasser, mais ne donnent qu'un jour limité sur la pyramide pétreuse.

Il n'en n'est pas de même des craniectomies sus-auriculaires.

La craniectomie sus-auriculaire intéresse le tiers moyen de l'écaille du temporal. Elle donne un bon jour sur la partie postérieure de l'étage moyen de la base du crâne. Elle permet ainsi l'accès sur la pyramide pétreuse. Cette voie a pendant longtemps été réservée aux complications infectieuses de l'oreille : pétrosite, abcès extra-dural, abcès du cerveau. C'est cette voie qui a été utilisée pour effectuer les tentatives de fenestration du canal 1/2 circulaire supérieur, ou, plus récemment, pour abordre la première portion du facial ou le rameau vestibulaire du nerf auditif. Les différentes interventions de

ce type se ramènent à deux grands groupes suivant que l'on résèque le toit du C.A.E. et le tegmen tympani ou que l'on respecte intégralement la base du crâne.

Nous décrirons en premier la crâniectomie sus-auriculaire avec résection du toit du conduit auditif externe et du tegmen tympani, car c'est elle qui a été le plus souvent utilisée par les otologistes.

C'est par cette voie que BIRCHER put traiter et guérir une apexite dès 1893. A sa suite, de nombreux otologistes sont intervenus sur le rocher par cette voie (DEPAGE, 1898; STREIT, 1902, surtout EAGLETON et RAMADIER).

EAGLETON en a bien décrit les modalités. Aussi cette voie d'abord est-elle habituellement connue sous le nom d'opération de BIRCHER-EAGLETON.

Elle comprend d'abord un temps auriculaire qui est généralement un évidement pétro-mastoïdien.

L'incision cutanée est verticale, partant juste en avant de la racine de l'hélix, ascendante, haute de 5 à 6 cm. Elle reste en arrière des vaisseaux temporaux superficiels. En bas, elle prolonge l'incision effectuée pour aborder l'oreille. Si l'abord de l'oreille a été effectué par voie rétro-auriculaire, l'incision doit être conduite jusqu'à la racine de l'hélix.

Pour ménager les fibres musculaires du temporal qui, à ce niveau, sont obliques en bas et en avant, et pour éviter les vaisseaux temporaux profonds qui montent d'abord appliqués sur le périoste entre les insertions osseuses du muscle puis dans l'épaisseur du muscle, EAGLETON conseille le procédé suivant. L'incision doit être superficielle, n'interesser que la peau, le tissu cellulaire sous-cutané et l'aponévrose épicrânienne.
La lèvre postérieure est ensuite libérée au bistouri de façon à découvrir largement l'aponévrose temporale jusqu'au voisinage du bord postérieur de l'écaille, tandis que la lèvre antérieure est laissée adhérente au plan aponévrotique. La reclinaison de cette levre postérieure, libérée, permet d'inciser jusqu'à l'os

l'aponévrose temporale près de son insertion postérieure sur la ligne temporale. Il est alors facile de ruginer vers l'avant le muscle temporal et son aponévrose. Le muscle et son aponévrose doivent être refoulés assez loin en avant pour dégager le tubercule zygomatique postérieur qui limite en arrière la cavité glénoïde.

La brèche osseuse est amorcée par trépanation de la partie inférieure de l'écaille. Cet orifice peut être effectué à la gouge et au maillet ou à la fraise. Cette brèche est agrandie à la pince gouge de façon à obtenir un orifice de trépanation en gueule de four dont la base inférieure, horizontale, atteint la base du crâne ; cette crâniectomie doit avoir une hauteur de 2 à 3 cm.

Le toit du conduit et de la caisse peut alors être réséqué après avoir préalablement décollé la dure-mère. Cette résection est exécutée à la pince gouge jusqu'à l'angle d'union avec la paroi labyrinthique.

L'intérêt de cette résection est de rapprocher le plus possible de la pointe du rocher. Si elle est facilement menée au niveau du conduit et de la paroi postérieure de la caisse, elle devient difficile au niveau de la région antérieure de la caisse. La résection du contrefort glénoïdien permet de bien dégager cette région. On peut réséquer, sans danger pour l'articulation temporo-maxillaire, la partie postérieure du tubercule zygomatique postérieur sur une épaisseur de 1 à 2 cm. L'axe transversal de ce tubercule étant oblique en arrière et en dedans, la limite antérieure de la résection glénoïdienne doit avoir la même direction. Cet artifice permet de dégager la région antéro-supérieure de la caisse et d'achever la résection du tegmen tympani jusqu'à l'orifice tubaire.

La brèche ainsi créée sur le plancher de l'étage moyen du crâne est de forme triangulaire avec une base externe, un bord antérieur presque transversal, un bord postérieur oblique en avant et en dedans. Le sommet de cette résection est situé en avant et en dedans de l'eminentia arcuata.

Ainsi, la résection complète du tegmen conduit jusqu'à 10 ou 12 mm. du bord externe de la fossette du ganglion de Gasser et à 2 cm. environ du sommet du rocher.

Cette voie de BIRCHER-EAGLETON donne un excellent jour sur toute la face antéro-supérieure du rocher, mais elle nécessite une résection osseuse importante avec le sacrifice de l'oreille moyenne. Or, cette résection ne peut pas toujours être effectuée soit que l'on veuille éviter la mise en communication d'une oreille infectée avec des méninges saines, soit qu'il persiste une oreille fonctionnelle.

La craniectomie sus-auriculaire avec conservation du tegmen a été surtout utilisée dans l'abord des nerfs pétreux, du canal 1/2 circulaire supérieur, des brèches du tegmen tympani et, tout récemment, du conduit auditif interne.

Dès 1917, HOLMGREN préconise cette voie pour intervenir sur le canal semi-circulaire supérieur. Cet auteur effectuait la crâniectomie après avoir fait une incision horizontale des plans cutané et musculo-aponévrotique, juste au-dessus du pavillon et ruginé les parties molles vers le haut et le bas. D'autres essais de chirurgie du canal semi-circulaire par craniectomie ont été tentés ; notamment par AUBRY et OMBREDANNE, qui trouvent la voie d'abord facile. Nous rappellerons le procédé préconisé par CLERC et BATISSE comme le plus facile, le plus simple et le moins dangereux.

L'incision cutanée comprend une branche verticale et une branche horizontale. La branche verticale de 6 à 8 cm. de haut, commence en bas à un travers de doigt en avant du tragus, à la hauteur du bord supérieur de la racine du zygoma. La branche horizontale débute à l'extrémité inférieure de la précédente, se dirige horizontalement en arrière, puis contourne par en haut la racine du pavillon pour se terminer au-dessous et un peu en arrière de lui. L'hémostase est réalisée par un surjet sur les deux lèvres de la plaie, prenant toute l'épaisseur de la peau et de la galéa.

L'incision du muscle est en forme de T renversé, avec une branche verticale parallèle aux fibres musculaires et une branche inférieure horizontale, à la hauteur du pied de l'écaille. L'écaille est dénudée, permettant de trépaner l'os et d'agrandir la brèche progressivement à la pince gouge en

prenant bien soin de descendre en bas jusqu'à la base du crâne. Si la racine de l'écaille est épaisse, on a intérêt à la tailler en biseau aux dépens de sa face interne à l'aide de quelques coups de gouge. Une fois terminée, cette brèche osseuse a une surface peu étendue. Elle donne cependant un bon accès sur le canal semi-circulaire supérieur et sur le VII, et a permis à CLERC et BATISSE de réaliser une greffe du nerf facial au niveau de sa première portion intra-pétreuse.

Récemment, WILLIAM F. HOUSE a pu intervenir plusieurs fois sur le conduit auditif interne par craniectomie sus-auriculaire. L'incision cutanée siège à environ un travers de doigt en avant du tragus. Partant du zygoma, elle est menée parallèlement aux fibres du temporal, donc en haut et légèrement en arrière. Une brèche d'environ 4 cm. de diamètre dans l'écaille du temporal donne un jour suffisant pour intervenir sur le conduit auditif interne, sous microscope, avec une fraise.

Nous verrons la technique utilisée par notre Maître, le Docteur BOUCHE, pour la fermeture des brèches du tegmen tympani.

Conclusion : Ces crâniectomies sus-auriculaires sans résection du tegmen tympani donnent un jour suffisant sur le tegmen, le labyrinthe et le conduit auditif interne. Mais on peut leur reprocher deux inconvénients :

- la persistance d'une brèche osseuse,
- la difficulté d'abord de la partie interne de la pyramide.

- La persistance d'une brèche osseuse sus-auriculaire, dans une région où le plan superficiel est peu épais et protège mal l'endocrâne, peut entraîner un certain dommage esthétique et un sentiment d'insécurité pour le malade. Il est possible de remédier à cet inconvénient en utilisant une tréphine pour tailler la brèche osseuse qui pourra être agrandie, en bas, à la pince gouge. La rondelle osseuse ainsi découpée sera remise en place à la fin de l'intervention.

- Si la brèche osseuse doit être importante afin de pouvoir explorer toute la face antéro-supérieure du rocher, le volet temporal semble préférable.

Ce volet temporal a permis aux Docteurs BOUCHE et GUIOT d'aborder, deux fois, une tumeur intra-pétreuse. Nous en rapporterons les observations.

II - LE VOLET TEMPORAL

L'apparition des volets a constitué un gros progrès en neuro-chirurgie, car ils permettent une large ouverture osseuse avec reconstitution du crâne ; la taille d'un volet crânien a été réalisée pour la première fois par WAGNER en 1889.

Le volet temporal est utilisé, de longue date, par les neuro-chirurgiens pour aborder les néoformations temporo-sphénoïdales : tumeurs, abcès, hématomes notamment.

EAGLETON a particulièrement insisté sur l'intérêt du volet pour l'exploration de la fosse cérébrale moyenne. Il le préconisait pour le traitement des complications infectieuses endo-crâniennes des otites . En 1924, cet auteur a précisé la technique de la taille d'un volet temporal, capable d'être remis en place, et permettant d'approcher le plus possible du plancher de la fosse moyenne sans risquer de léser le sinus latéral ni de pénétrer dans l'oreille moyenne.

Le labyrinthe a été rarement l'objet d'intervention par cette voie. En 1949, BOUCHET rapporte l'observation d'une fenestration du canal semi-circulaire supérieur abordé par volet pour surdité de perception avec bourdonnements et céphalée après méningite cérébro-spinale. Le volet, réalisé par PETIT-DUTAILLIS, avait été préféré à la craniectomie pour améliorer la céphalée.

Taille du volet temporal

- L'incision cutanée est en forme de fer à cheval, centré sur l'oreille. Elle part, en avant, du milieu du zygoma, monte verticalement dans la région masquée par les cheveux, devient horizontale à trois travers de doigt au-dessus du pavillon de l'oreille et se termine verticalement jusqu'à l'astérion.

- Hémostase par agrafes sur compresses qui recouvrent la peau, sauf en avant où les branches de l'artère temporale superficielle qui ont été sectionnées sont pincées et liées.

- La peau est scalpée vers le bas.

- Le muscle est incisé au pourtour du volet, sauf dans la moitié inférieure de la branche antérieure de l'incision. Il faut, en effet, pouvoir rabattre le volet en avant et non en bas pour ne pas être gêné par le bourrelet musculaire de rabattement.

- 5 ou 7 trous de trépan sont forés, suivant l'importance du volet. Les orifices supérieurs n'offrent aucune particularité. Par contre, les orifices inférieurs nécessitent certaines précautions. Le trou postéro-inférieur doit être fait le plus près possible du coude du sinus latéral avec, cependant, une marge de sécurité. L'asterion constitue là le repère essentiel ; c'est à son niveau que se projette exactement le sinus latéral. Ce point doit donc être mis en évidence par une rugination soigneuse. Le bord inférieur du trou de trépan sera distant de 1 cm. de cet asterion. Le trou moyen est placé immédiatement au-dessus du conduit auditif externe. On rencontre parfois, à ce niveau, une cellule pneumatique. Le trou antéro-inférieur est fait juste au-dessus du zygoma, après avoir écarté les deux lèvres de l'incision musculaire.

- Introduction dans chaque trou du décolle-dure-mère, pour amorcer le décollement méningé et placer le passe-soie.

- Les ponts osseux sont sectionnés à la scie de Gigli, sauf en avant. Là, le pont osseux doit être réduit au maximum en agrandissant les deux trous l'un vers l'autre, sous l'aponévrose musculaire. La fracture de l'os, en avant, termine la libération du volet. A ce niveau, nous le verrons, l'artère méningée moyenne peut cheminer dans un canal osseux et être blessée.

- La dure-mère est alors suspendue au bord supérieur du volet par quelques points au catgut fin sur aiguille partie. Ces points réunissent la dure-mère à l'épicrâne, solidarisent l'os et la méninge, ce qui évite le

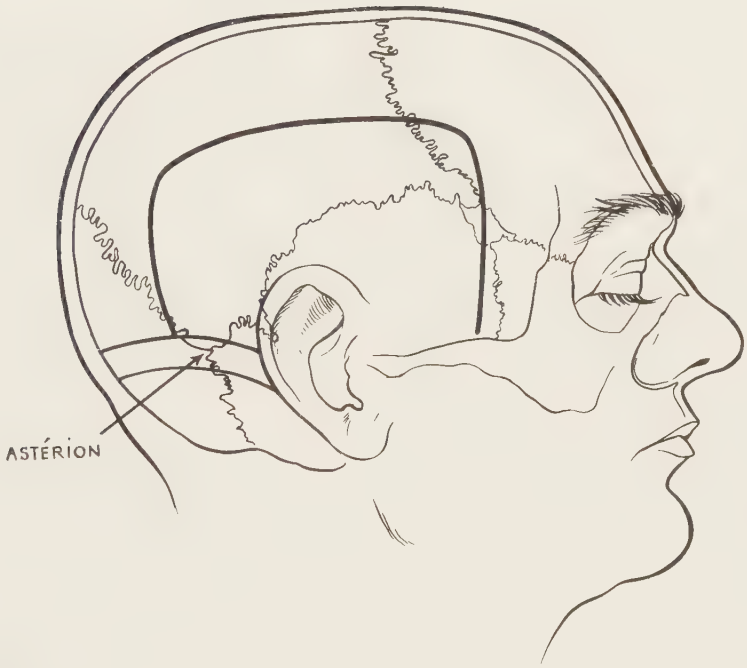

Tracé de l'incision cutanée pour le volet temporal.

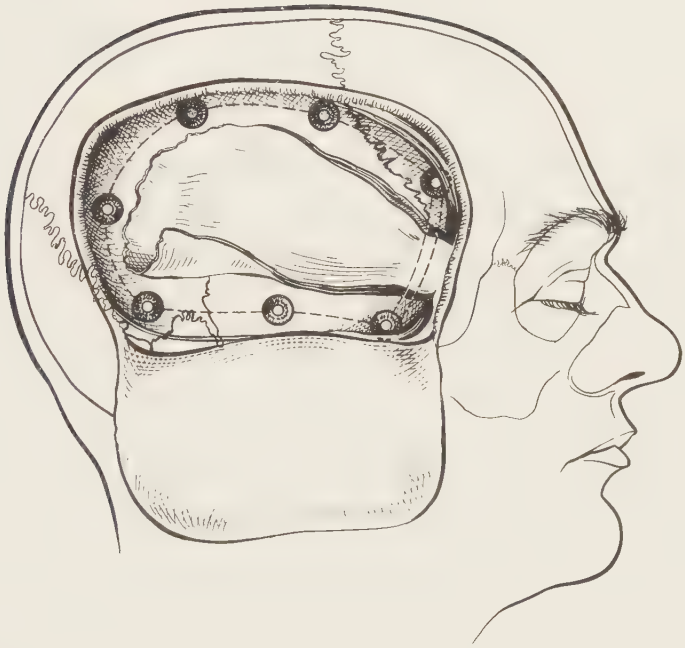

Siège des trépanations pour la taille du volet temporal. Ce volet peut être réduit dans ses dimensions antéro-postérieures.

décollement que pourrait provoquer un hématome extra-dural post-opératoire et en localiser les inconvénients.

III - DECOLLEMENT DURE-MERIEN

Quelle que soit la technique utilisée pour réaliser la brèche temporale, il faut décoller la dure-mère au niveau de l'étage moyen pour découvrir la face antéro-supérieure du rocher.

La dure-mère se laisse relativement bien décoller de cette face pétreuse. Cependant, de petites brides l'unissent à l'os, en particulier au niveau de la suture pétro-squameuse interne. D'autre part, il faut souligner l'adhérence plus importante et la fragilité particulière de la dure-mère chez les sujets âgés.

Lorsque l'on décolle la dure-mère de la fosse moyenne, en partant de l'ouverture osseuse temporale, on perçoit, après une progression très facile, une certaine résistance ; c'est l'adhérence de la suture pétro-squameuse interne à la méninge qui nécessite un certain effort pour être franchie.

La poursuite du décollement en dedans et en arrière découvre souvent une éminence mamellaire qui gêne la vue tant que le décollement n'est pas poursuivi assez loin. Puis, plus en dedans, apparaît l'eminentia arcuata.

En arrière, le décollement est limité, au niveau de la crête pétreuse, par la dure-mère qui tapisse la face cérébelleuse du rocher. C'est là que la dure-mère s'unit à la tente du cervelet et qu'elle se dédouble pour contenir le sinus pétreux supérieur.

En avant et en dedans, la poursuite du décollement permet de découvrir les nerfs pétreux superficiels, en avant de l'éminentia arcuata, qui se dirigent en dedans. Tantôt, les nerfs apparaissent immédiatement sous la forme d'un petit cordon qui se tend entre la méninge et l'os. Tantôt, la région de l'hiatus se révèle sous forme d'une adhérence méningée plus importante. Il s'agit de l'adhérence de la dure-mère au bord de la gouttière des

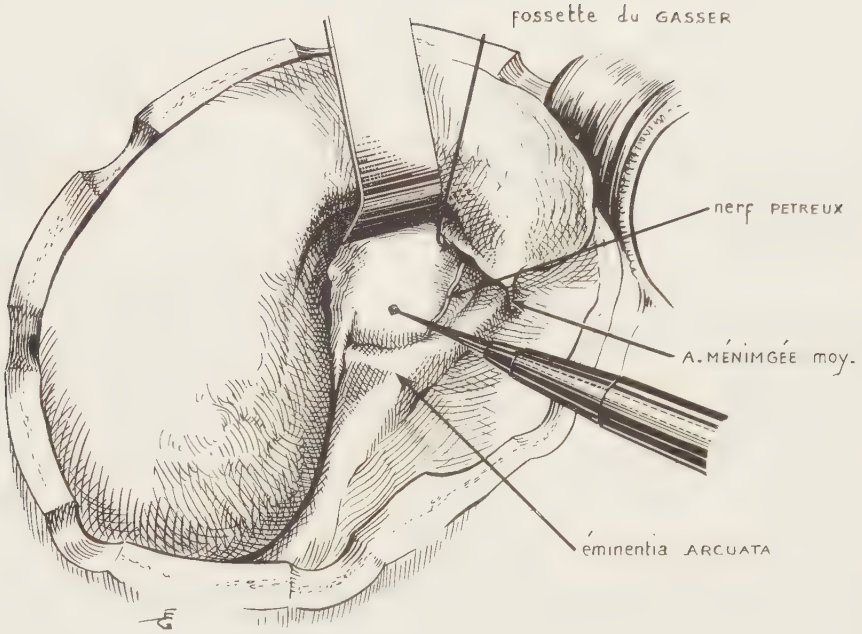

Aspect de la face antéro-supérieure du rocher après le décollement de la dure-mère. Ce décollement est moins étendu pour l'abord isolé du tegmen tympani, du conduit auditif interne ou des nerfs pétreux.

pétreux. Après décollement de la méninge, les nerfs pétreux se soulèvent très facilement lorsqu'on écarte la dure-mère. Dans tous les cas, AUBIN et CLERC insistent sur ce fait, les nerfs pétreux restent accolés à la dure-mère au moment du décollement, permettant aisément leur découverte et leur isolement.

En dedans, on peut poursuivre le décollement sous la partie inféro-externe du cavum de Meckel.

En avant, on découvre le trou petit rond et l'artère méningée moyenne. Cette artère mérite une attention particulière, car elle peut être blessée au cours de l'intervention.

Artère méningée moyenne

L'artère méningée moyenne et ses branches sont solidaires de la dure-mère et viennent avec elles lors du décollement sous-dure-mérien, rampant à la surface du lambeau dural. Elles sont accompagnées par les veines homonymes, deux par artère.

Lors d'une crâniectomie sus-auriculaire, seule la branche postérieure de l'artère méningée moyenne risque d'être blessée au cours de la trépanation de l'écaille ou de l'agrandissement de la brèche. Cette blessure sera évitée par des gestes doux et surtout par le décollement de la dure-mère avant d'introduire les mors de la pince gouge. En cas de blessure de l'artère, l'électrocoagulation en amont et en aval de la plaie vasculaire permettra l'hémostase.

Lors d'une craniectomie pré-auriculaire ou de la taille d'un volet temporal important, ce sont le tronc de l'artère méningée moyenne et ses branches antérieure ou moyenne qui risquent d'être traumatisées. Le repère de l'artère est le ptérion, sous lequel la branche antérieure donne naissance à la branche moyenne.

Les branches de l'artère méningée moyenne cheminent sur la paroi crânienne dans des gouttières dont les lèvres irrégulières se rejoignent parfois pour former un canal osseux. Dans ce cas, l'artère sera blessée lors du décollement dure-mérien.

Lorsque l'intervention entreprise nécessite un décollement méningé important, l'artère méningée moyenne peut être un obstacle au niveau du trou petit rond. Sa section est facile. L'hémostase sera assurée par électro-coagulation et obturation du trou petit rond par un fragment de cire ou de coton.

IV - INCIDENTS OPERATOIRES

1 - La blessure de l'artère méningée moyenne ou de ses branches. L'hémostase, on l'a vu, est facilement réalisée.

2 - La traction sur les nerfs pétreux qui risque d'entraîner une paralysie faciale plus ou moins durable. Il faut donc repérer les nerfs à leur sortie du rocher et les isoler. D'autre part, le ganglion géniculé peut être au contact de la dure-mère. Le décollement doit être particulièrement minutieux dans sa région.

3 - Il faut éviter les contusions cérébrales par appui défectueux de l'écarteur, principalement lors d'un abord gauché.

Pour soulager la tension du cerveau, FRAZIER recommandait de pratiquer une petite perforation dans la dure-mère, au centre du champ opératoire. La ponction méningée est moins traumatisante. Certains pratiquent une dérivation liquidienne per-opératoire par voie lombaire. Il est important, bien entendu, que l'anesthésie générale soit conduite de telle sorte que l'hypertension intracrânienne soit évitée. Toutes ces précautions permettent une meilleure aisance de manoeuvre.

oOo

CHAPITRE III

INDICATIONS DE LA VOIE D'ABORD TEMPORO-EXTRA-DURALE DU ROCHER

Les indications de cette voie d'abord sont nombreuses. Certaines appartiennent au domaine purement neuro-chirurgical. Nous les passerons volontairement sous silence pour ne retenir que les indications qui intéressent l'otologiste.

Nous envisagerons successivement :

1 - les apexites,

2 - La chirurgie du canal semi-circulaire,

3 - La section du grand nerf pétreux superficiel,

4 - L'abord de l'oreille moyenne et la fermeture des brèches du toit de l'oreille moyenne,

5 - L'abord du ganglion géniculé de la première portion du nerf facial intra-pétreux et du nerf vestibulaire,

6 - Enfin, les tumeurs intra-pétreuses.

I - INDICATIONS DE LA VOIE TEMPORO-EXTRA-DURALE DANS LES APEXITES

Ce sont les indications de cette voie dans les apexites que l'on étudiera d'abord, car c'est à leur occasion qu'ont été réalisées les premières explorations temporo-extra-durales du rocher.

Ces complications otitiques, rares avant les antibiotiques, sont devenues exceptionnelles. Leur traitement est toujours chirurgical et pose le problème de la voie d'abord. RAMADIER en a fait, en 1933, une mise au point qui reste toujours d'actualité.

La voie sus-pétreuse a permis des guérisons. On rappellera la classique observation de GORIS qui, en 1903, put extraire, par cette voie, un volumineux séquestre apexien, permettant la guérison. Mais cette voie connaît des échecs.

C'est à la suite d'une exploration d'apex par cette voie sans résultat, que O. MAYER, en 1929, utilisa la voie endo-pétreuse pour évacuer et drainer un foyer apexien.

Cet auteur inaugurait une méthode de traitement reprise par de nombreux otologistes et bien mise au point par RAMADIER. De même, EAGLETON, en 1931, dut recourir à la voie endo-pétreuse après l'échec de la voie temporo-extra-durale.

La connaissance du processus d'extension des lésions d'ostéite permet de mieux comprendre les avantages et les limites des deux voies d'abord. En règle générale, il est admis que toute apexite est reliée à l'oreille moyenne ou à la mastoïde par un trajet d'ostéite péri-labyrinthique. Au niveau de l'apex, l'extension du processus ostéitique dépendra de la disposition des cellules et du degré de résistance de la corticale. Le plus souvent, les lésions franchissent les limites de l'apex par sa paroi antéro-supérieure. Fréquemment, les deux faces endo-crâniennes de la pointe sont détruites. Le bord supérieur, seul respecté, surplombe la perte de substance. Parfois, le processus de destruction aboutit à une véritable amputation de l'apex.

La voie temporo-extra-durale permet une exploration de la face antéro-supérieure de l'apex.

A l'aide d'un stylet rigide et légèrement recourbé à son extrémité, on peut tâter prudemment la résistance de la corticale, à condition toutefois de se

porter le plus en arrière possible vers la crête pétreuse, dans l'angle postéro-externe de la fossette gassérienne. Cette précaution est nécessaire pour éviter le canal carotidien. Mais cette exploration peut être rendue délicate par une corticale résistante et difficile à effondrer. Cette voie d'abord a surtout l'intérêt de découvrir un abcès extra-dural, en particulier sous-gassérien. Mais cette voie expose à un gros danger : celui de déchirure des méninges au contact d'un foyer septique.

Aussi réserve-t-on généralement la voie temporo-extra-durale d'emblée aux apexites accompagnées de signes de réaction méningée. En l'absence de ces derniers, ce n'est qu'au terme d'une série d'interventions que l'on a recours à cette voie. On entreprend, d'abord, le traitement des lésions pétro-mastoïdiennes et des lésion péri-labyrinthiques. En cas d'échec, on explore l'apex par voie endo-pétreuse. Dans certains cas, on arrive à faire suivre à la curette la traînée de cellules malades et à atteindre ainsi l'apex. Lorsque ce fil conducteur fait défaut, la voie carotidienne de RAMADIER permet, avec le minimum de risque, d'explorer l'apex.

Enfin, si l'exploration de l'apex demeure négative ou lorsqu'elle n'a pas abouti à une amélioration, on utilise la voie endo-crânienne.

II - CHIRURGIE DU CANAL SEMI-CIRCULAIRE SUPERIEUR

Un certain nombre d'interventions sur le canal semi-circulaire supérieur ont été pratiquées depuis un demi-siècle. Elles le furent généralement pour spongiose ou vertiges labyrinthiques.

C'est HOLMGREN qui a publié en 1917 la première observation de fenestration du canal supérieur pour otospongiose. Cet auteur suédois avait réussi à pratiquer une fenestration correcte qu'il obturait en laissant retomber la dure-mère sur l'endoste. HOLMGREN ne fit qu'une fois cette intervention sur le vivant. Il obtint une amélioration immédiate importante de l'ouïe, mais le gain auditif disparut rapidement. Cette rechute fut mise sur le compte d'un hémato-tympan.

AUBRY et M. OMBREDANNE ont pratiqué une fistulisation du canal supérieur. AUBRY remarque, à cette occasion, que le canal étant vu tangentiellement, il est bien difficile de savoir s'il est ouvert correctement. Ultérieurement, M. OMBREDANNE a répété cette intervention, deux fois pour des vertiges de Ménière. Cet auteur note que le canal membraneux est trouvé facilement, car il est tout près de la coque osseuse. Dans ces deux cas, l'intervention améliora considérablement les malades quant aux vertiges. Mais le gain auditif important obtenu a disparu rapidement. Pour l'opérateur, l'échec peut être mis sur le compte d'une ablation insuffisante de l'endoste.

BOUCHET, en collaboration avec PETIT-DUTAILLIS, est intervenu chez un malade suspect d'hypertension labyrinthique. Il s'agissait d'une surdité bilatérale totale avec bourdonnements dans les deux oreilles et céphalée ; ces symptômes étaient apparus après une méningite cérébro-spinale. En raison de la céphalée les opérateurs ont utilisé un volet temporal. Lors de la fenestration, quelques gouttes de liquide péri-labyrinthique sont sorties. L'intervention entraîna une disparition des bourdonnements, de la céphalée et la récupération d'une légère audition.

Parmi les travaux étrangers, nous rappellerons les deux cas que PUTTMANN rapportait en 1938. Cet auteur fit une trépanation du canal supérieur avec électro-coagulation du canal membraneux pour des vertiges labyrinthiques qui disparurent après l'intervention.

On insistera surtout sur le travail de CLERC et BATISSE qui ont décrit en 1954 une technique bien codifiée de fenestration du canal semi-circulaire supérieur. Pour ces auteurs, tous les cas d'hypertension ou de blocage des liquides intra-labyrinthiques relevaient, théoriquement, de cette intervention. Celle-ci présenterait, pour ces auteurs, trois avantages sur la décompression par voie endo-crurale ou rétro-auriculaire:

- l'absence de risque d'infection de l'oreille moyenne,
- l'absence de risque d'aggraver un mauvais fonctionnement de l'oreille moyenne.

- Si une hypertension intra-labyrinthique coexiste avec une hypertension intra-crânienne, on peut pratiquer un volet temporal ou temporo-frontal décompressif et, par ce volet, aborder le rocher et décomprimer le labyrinthe.

Actuellement, les excellents résultats de la chirurgie stapédo-vestibulaire dans l'otospongiose et des interventions par voie auriculaire dans les vertiges labyrinthiques tenaces, ont considérablement diminué l'intérêt de la chirurgie du canal supérieur. Celle-ci ne présente plus qu'un intérêt historique.

III - SECTION DU GRAND NERF PETREUX SUPERFICIEL

Elle est indiquée dans les hémicranies post-otitiques.

AUBIN et CLERC se sont particulièrement intéressés à ce syndrome douloureux que l'on rencontre chez des sujets au long passé otitique, ayant souvent subi une ou plusieurs interventions sur l'oreille moyenne. Ces douleurs peuvent survenir, aussi, après traumatisme de la région temporale ou après sinusite fronto-ethmoïdale.

La symptomatologie purement subjective risque d'être mise trop rapidement sur le compte d'un terrain psychopathique. Parmi les nombreux symptômes, AUBIN et CLERC ont isolé une tétrade caractéristique :

- céphalée - élément essentiel -, permanente et paroxystique, siégeant profondément dans la région temporo-pariétale.

- faux vertiges,

- acouphènes,

- troubles de la vision : petits accès de diplopie.

Comment lutter contre ces douleurs ?

Le traitement médical s'avère généralement impuissant.

Les interventions décompressives, soit type Cushing, soit par volet temporal, n'amènent qu'une amélioration transitoire.

La section du contingent ophtalmique du trijumeau donne des résultats durables, mais elle n'est pas sans danger.

PENFIELD a montré que, dans la boîte crânienne, seule la méninge et les vaisseaux étaient douloureux. D'autre part, cet auteur a précisé que les fibres nerveuses assurent l'innervation sensitive du territoire temporo-pariétal méningé empruntaient le contingent ophtalmique du trijumeau. On comprend, dès lors, que la section de l'artère méningée moyenne et la section de la partie interne du contingent ophtalmique du trijumeau dans le cavum de Meckel aient donné de bons résultats.

AUBIN, CLERC et HIVERLET ont publié huit cas de sujets opérés suivant cette technique et guéris.

Mais cette intervention, menée comme une neurotomie rétro-gassérienne, est délicate. Elle risque d'entraîner de graves complications ophtalmologiques. Enfin, elle ne traite pas la cause de cette céphalée.

Quelle est la cause de ces douleurs ?

Nous savons, depuis WOLF, que la dilatation des artères intra-crâniennes était une des grandes causes des céphalées unilatérales. Cette lésion est constamment rencontrée lors de l'exploration intra-crânienne chez les sujets souffrant de céphalée post-otitique.

Pour GARTNER, l'explication physiologique de ce syndrome douloureux doit être attribuée à une souffrance du Grand Nerf Pétreux Superficiel. Celui-ci comporte plusieurs sortes de fibres :

- sécrétoires pour la glande lacrymale,
- sécrétoires et vaso-dilatatrices pour la pituitaire,
- efférentes venant de la dure-mère, de la carotide interne et du ganglion sphéno-palatin pour les cellules du ganglion géniculé,
- enfin, des fibres vaso-dilatatrices pour l'hémisphère homolatéral.

Avant la section du grand nerf pétreux superficiel, chez les sujets atteints de céphalée post-otitique, la dure-mère apparaît tendue et sans battement. Quelques minutes après la section de ce nerf, la dure-mère s'affaisse et les battements réapparaissent.

Cette intervention a été pratiquée pour la première fois par GARTNER, en 1940. Elle fut introduite en France par LEBEAU et TAPTAS, en 1947. AUBIN et CLERC l'ont souvent usilisés avec d'excellents résultats et notamment après échec d'intervention décompressive ou de section du contingent ophtalmique du trijumeau. Ces auteurs ont précisé quelques points de technique opératoire :

- craniectomie sus-auriculaire,
- lors du décollement de la dure-mère de la base, après 2 ou 3 cm., on voit se tendre le rameau nerveux entre l'os et la méninge. La présence de l'hiatus de Fallope permet de l'identifier à coup sûr.
- Section du nerf à l'aide de ciseaux fins, toute traction étant susceptible de retentir sur le facial.
- Il est souvent difficile de distinguer, au cours de l'intervention, le grand et le petit pétreux. Il est donc nécessaire de sectionner les deux.

Cette intervention, simple et rapide, entraîne peu d'incidents post-opératoires. Il faut souligner, toutefois, la diminution importante et presque constante de la fonction lacrymale, de durée variable. Les soins ophtalmologiques éviteront l'apparition de complications, en particulier de kératite.

S'il existe une brèche du tegmen tympani, notamment après évidemment pétro-mastoïdien, mise en évidence par la radiographie et l'exploration de la face antéro-supérieure du rocher, la section du nerf pétreux peut être associée à l'obturation de cette brèche au cours de la même intervention.

IV - ABORD DE L'OREILLE MOYENNE ET FERMETURE DES BRECHES DU TOIT DE L'OREILLE MOYENNE.

I - L'abord de l'oreille moyenne par la voie temporo-sous-duremérienne n'est pas classique. AUBRY, BOURGEOIS, DEBAIN, et ROUGET, dans leur

rapport à la Société d'O.R.L. de 1949, sur les voies d'abord de l'oreille moyenne, ne le mentionnent pas.

Or, nous l'avons vu, le tegmen tympani est une mince lamelle osseuse qui forme la face supérieure de l'oreille moyenne et qu'il suffit de réséquer partiellement pour avoir un jour excellent sur la caisse et l'antre.

Pour AUBIN et CLERC, la suture pétro-squameuse interne représente le meilleur repère lors de l'abord de l'oreille moyenne. Ils se réfèrent, pour situer cette scissure, à la description de ROUVIERE qui l'oriente suivant le grand axe de la caisse et la place à la partie moyenne du tegmen tympani. Or, comme MADURO le souligne, la suture pétro-squameuse interne se trouve, en fait, très externe et n'intéresse que la partie de la caisse qui surplombe le conduit auditif externe. D'autre part, cette suture pétro-squameuse interne ne se distingue pas toujours facilement. Enfin, le marteau et l'enclume sont réunis, chacun, au tegmen tympani par un ligament suspenseur. Une résection osseuse à ce niveau risquerait d'entraîner des lésions ossiculaires si elle n'était pas faite minutieusement.

Aussi avons-nous cherché un procédé permettant de réséquer une portion du tegmen tympani suffisante pour explorer la caisse située à un endroit où l'on ne risque pas de traumatiser les osselets, et aussi réduite que possible pour éviter une trop grande brèche. La partie interne du toit de la caisse répond à ces conditions. Nous pensons qu'un moyen très simple permet de préciser cette zone. Il suffit de transilluminer la caisse en plaçant une source lumineuse (comme celle que l'on utilise pour la diaphanoscopie du sinus frontal) au niveau du méat auditif externe. Toute la région externe de la face antéro-supérieure du rocher, correspondant au toit du conduit et de la caisse, s'éclaire parfaitement bien, contrastant avec l'opacité interne du bloc labyrinthique. Dès lors, on peut tailler une tranchée osseuse étroite, de 2 à 3 mm. de large, à la gouge ou à la fraise, juste en dehors de l'opacité labyrinthique et dans l'axe du conduit auditif externe. Cette brèche permet un repérage topographique exact de la paroi labyrinthique et de la chaîne ossiculaire. On pourra alors procéder à l'agrandissement de l'orifice suivant les besoins de l'intervention entreprise.

II - QUELLES SONT LES INDICATIONS DE CETTE VOIE D'ABORD ?

Celles-ci ne peuvent être envisagées, évidemment, qu'en l'absence d'infection auriculaire.

AUBIN et CLERC l'envisagent, notamment, dans les tympanoscléroses pour libérer les adhérences. Ils rapportent, d'autre part, le cas d'un sujet pour lequel avait été porté le diagnostic de tympanosclérose. L'exploration par voie temporale permit de constater que la seule lésion était une ossification du ligament supérieur du marteau. Le tegmen fut enlevé tout autour de la zone d'adhérence. Après l'intervention, la chaîne ossiculaire avait repris une mobilité normale.

AUBIN et CLERC évoquent, d'autre part, la possibilité, par cette voie d'abord, de réaliser facilement la section du muscle du marteau (préconisée par certains auteurs pour lutter contre les bourdonnements), d'enlever un projectile dans l'attique, ou même de mettre en place une prothèse pour remplacer une chaîne ossiculaire fonctionnellement déficiente.

Nous insisterons surtout sur l'excellent jour que donne cette voie sur la deuxième portion du nerf facial. L'exploration de ce segment du facial par voie classique nécessite un évidement total ou, au moins, le rabattement en dehors de la chaîne ossiculaire après section de l'appareil ligamentaire suspenseur du marteau et de l'enclume. Ces interventions risquent d'entraîner une baisse de l'audition, contrairement à la voie endo-crânienne qui évite la chaîne ossiculaire. La dénudation de la deuxième portion du facial intra-pétreux par voie endocrânienne peut être aisément associée à celle du ganglion géniculé et de la première portion, comme la réalise HOUSE. Nous en reverrons la technique.

La dénudation de la deuxième portion du facial a, certes, peu d'indications. Elle peut être indiquée dans certaines fractures transversales du rocher. D'autre part, on sait que dans certaines paralysies faciales, notamment d'origine virale, les lésions peuvent affecter tout le nerf facial intra-pétreux.

Dans ces cas, s'il existe une paralysie faciale tenace, l'exploration du nerf ne paraît logique que si elle porte sur tout le trajet intra-pétreux.

Quelle que soit l'intervention réalisée sur l'oreille moyenne, l'obturation de la brèche osseuse paraît nécessaire pour éviter le risque d'infection ultérieure de l'endocrâne par l'oreille.

III - COMMENT FERMER LES BRECHES DU TEGMEN TYMPANI ?

AUBIN et CLERC pensent que le muscle temporal risque de se résorber complètement ou d'être un facteur de sclérose de l'oreille moyenne. Ils préconisent une membrane de polyéthylène.

Ce problème ne se pose pas seulement lorsqu'il y a eu abord de l'oreille moyenne par l'endocrâne. La résection du tegmen tympani peut avoir été faite lors d'un évidement pétro-mastoïdien. Il peut s'agir d'une résection de nécessité lors de la poursuite d'un cholestéatome extensif. La résection peut être aussi la conséquence d'une erreur de technique opératoire, notamment lors de la découverte de l'attique. Les examens radiographiques, en particulier les tomographies de l'oreille, permettent d'apprécier l'importance de la brèche osseuse. Cette brèche va être à l'origine de pachyméningite. Or, à ce niveau, la méninge est particulièrement sensible. Cette inflammation chronique de la méninge sera source de douleurs et de céphalée. Pour arrêter ce processus inflammatoire chronique, la fermeture de la perte de substance osseuse s'impose.

Récemment, notre Maître, le Docteur BOUCHE, a réalisé une telle intervention.

Observation ; M. D...., 42 ans, a subi plusieurs interventions sur l'oreille gauche : mastoïdectomie en 1956, évidement partiel en 1960, retouche de l'évidement en 1961 car l'otorrhée persistait. Cette dernière intervention a asséché complètement l'oreille, mais, depuis, le malade se plaint de céphalées diffuses, violentes, tenaces, soulagées seulement par l'obscurité, accompagnées de faux vertiges et de courts accès de diplopie.

Dans les antécédents pendant l'enfance, on note une fracture du crâne avec coma.

L'examen otoscopique montre une cavité sèche et propre d'évidement partiel à gauche, un tympan normal à droite.

L'audiogramme révèle une hypo-acousie gauche de type oreille interne, en plateau avec recrutement. A droite, une cophase totale est mise sur le compte du traumatisme ancien.

Il n'y a pas de signe de la fistule. L'examen vestibulaire ne décèle qu'une légère déviation des index vers la droite.

Conclusion : syndrome douloureux post-otitique typique. Mais les radiographies, en particulier les incidences de chaussé III, révèlent une perte de substance osseuse au niveau de la partie antérieure du toit de l'attique.

Le 16 janvier 1963, intervention sans anesthésie générale. La craniectomie sus-auriculaire permet la découverte de la brèche osseuse du tegmen tympani qui, à ce niveau, est remplacé par du tissu fibro-inflammatoire adhérent à la dure-mère. Libération de la zone d'adhérence. Repérage du nerf grand pétreux superficiel, que l'on sectionne. Mise en place d'un lambeau pédiculé d'aponévrose temporale pour isoler la dure-mère.

Cette intervention a entraîné une régression spectaculaire des douleurs.

Récemment, le Docteur BOUCHE a pu intervenir par la même voie pour une brèche dure-mérienne provoquée par un traumatisme opératoire au cours d'un évidement pétro-mastoïdien.

L'écoulement de liquide céphalo-rachidien persistant au 10ème jour, une craniectomie sus-auriculaire est décidée. Elle permet la découverte de la blessure dure-mérienne au niveau de la région antro-atticale. La brèche méningée est fermée au catgut fin. Un lambeau aponévrotique temporal est appliqué sur le tegment tympani.

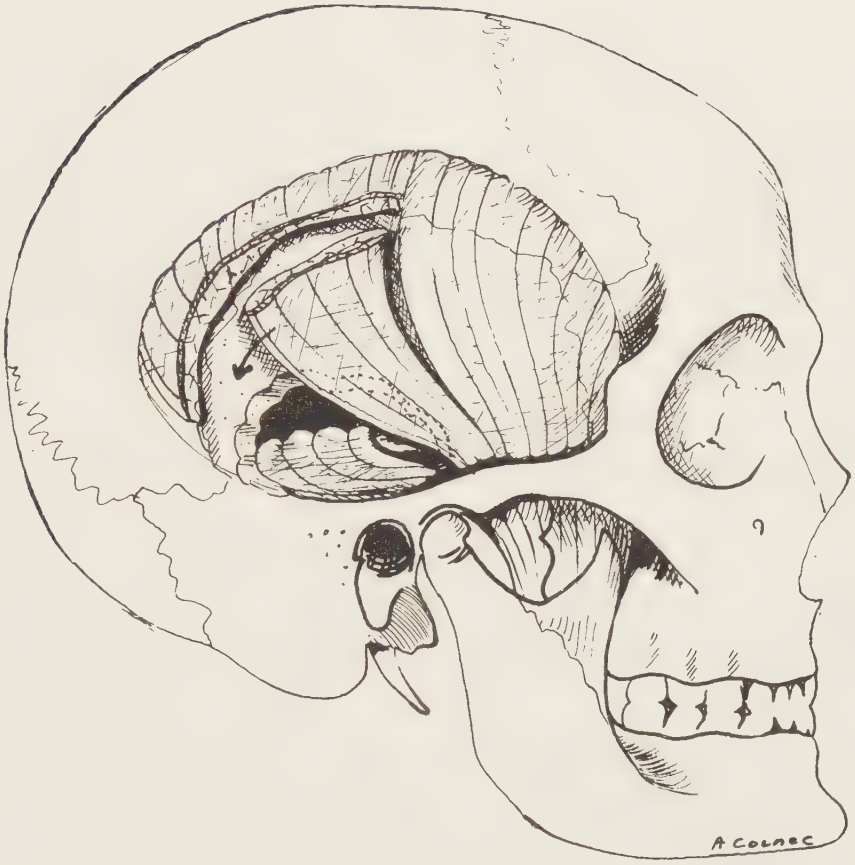

Lambeau aponévrotique temporal pour la fermeture d'une brèche du tegmen tympani.

L'excellent résultat qu'a donné cette intervention est trop récent pour permettre une conclusion valable.

Dans les deux cas, le lambeau aponévrotique temporal a été réalisé de la façon suivante. Après l'incision cutanée, la peau est décollée et écartée pour découvrir toute la partie postérieure du muscle temporal. On découpe alors un lambeau musculo-aponévrotique temporal postéro-inférieur, dont le pédicule antéro-inférieur correspond au bord inférieur de la craniectomie. Ce lambeau est ruginé d'arrière en avant pour découvrir la zone de résection osseuse. En fin d'intervention, il est débarrassé de ces fibres musculaires et appliqué sur la face antéro-supérieure du rocher, la face externe de l'aponévrose étant en regard de la dure-mère. Puis, on découpe un autre lambeau temporal, immédiatement antérieur au précédent, à pédicule inférieur. Ce lambeau est glissé au niveau de la brèche de craniectomie.

Ce lambeau aponévrotique temporal est facile à réaliser et permet l'obturation d'une perte de substance osseuse, quelle que soit son importance.

IV - ABORD DU GANGLION GENICULE, DE LA PREMIERE PORTION DU NERF FACIAL INTRA-PETREUX ET DU NERF VESTIBULAIRE.

Jusqu'à une époque récente, la première portion du nerf facial et le ganglion géniculé ne furent abordés qu'exceptionnellement. Quant au nerf vestibulaire, c'est par la fosse postérieure qu'on le découvrait.

PEET a décrit l'ablation du ganglion géniculé par voie temporo-extradurale pour les névralgies géniculées rebelles.

En 1952, CLERC et BATISSE ont pratiqué une greffe du nerf facial dans son trajet labyrinthique, à l'occasion d'une paralysie faciale post-traumatique avec surdité totale. La voie temporale leur permit de découvrir un trait de fracture à direction antéro-postérieure, situé en dehors des nerfs pétreux. La libération du nerf, à la fraise à polir, fut facilitée par l'ouverture du toit de l'attique. Une greffe de crural recouverte d'une membrane amniotique entraîna une récupération importante.

GUILLERMIN, DELATOUR, PELLEGRINI et BERGER trouvent plus simple, dans un cas identique, la voie de Bircher-Eagleton. Ils ont rapporté, en 1960, un cas d'exploration des trois portions du facial par cette voie, avec greffe au niveau de la deuxième portion. Cette intervention permit une récupération importante.

Nous insisterons surtout sur la technique qu'emploie William F. HOUSE et qui lui permettait, en novembre 1961, de rapporter 14 observations d'exploration de la première portion du facial et de section du nerf vestibulaire.

Cet auteur découvre la région après craniectomie sus-auriculaire. Travaillant sous microscope (grossissement 6), à la fraise diamentée, avec irrigation continue, il abrase la corticale cérébrale en débutant au point d'émergence du grand nerf pétreux superficiel. Ce nerf est mis à nu sur 1 ou 2 mm, dans sa partie postérieure où il rejoint le ganglion géniculé. Après avoir exposé complètement le ganglion, l'opérateur poursuit la résection osseuse - d'abord au-dessus du facial, de dehors en dedans vers le méat auditif interne, en restant au voisinage immédiat du nerf pour éviter la cochlée et le canal semi-circulaire supérieur, - puis au niveau du conduit auditif interne, découvrant ainsi son manchon dure-mérien. L'ouverture de la méninge permet d'exposer toute la première portion du facial et les autres éléments du conduit auditif interne, en particulier le nerf vestibulaire.

HOUSE a utilisé cette technique dans les syndromes vertigineux type Ménière, pour, d'une part explorer le conduit afin d'éliminer un neurinome du nerf auditif, et, d'autre part sectionner le nerf vestibulaire.

En effet, le diagnostic entre Maladie de Ménière et Neurinome de l'acoustique peut rester hésitant. On admet, avec BRUNNER, qu'environ 70 % des neurinomes naissent au niveau de la portion intra-pétreuse de l'acoustique. Dans ces formes, les premiers symptômes sont d'ordre otologique : bourdonnements, hypoacousie de type perception, légère instabilité à la marche et parfois crises vertigineuses giratoires vraies avec recrudescence des bourdonnements. Tous ces symptômes peuvent en imposer pour une maladie de

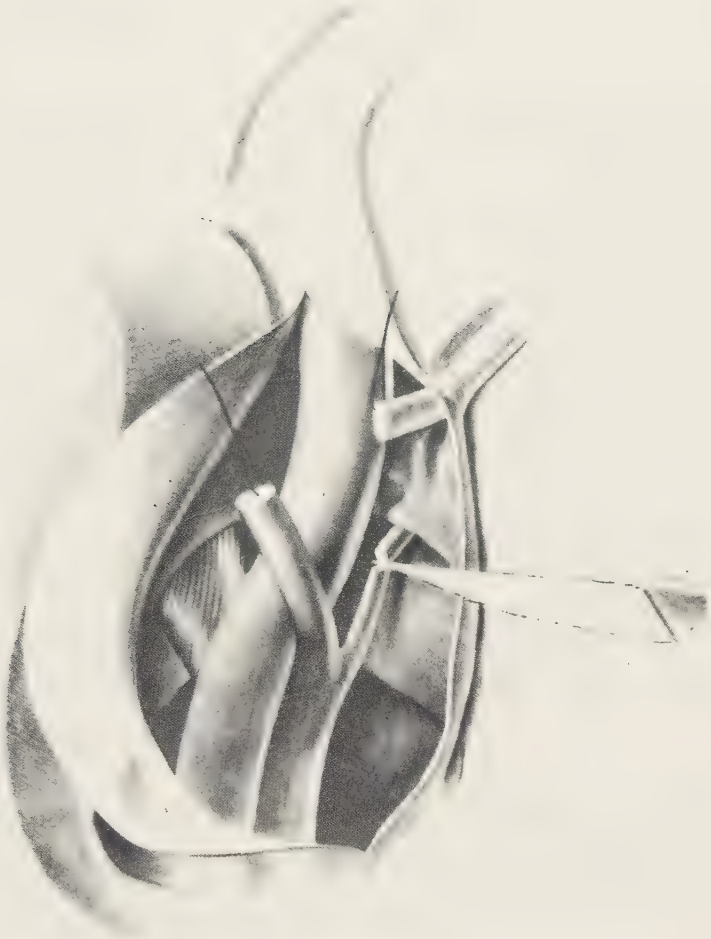

Section des branches du nerf vestibulaire (d'après HOUSE)

Ménière, tant que l'examen vestibulaire ne découvre pas de signe d'atteinte centrale. Certes, l'absence de recrutement est un argument de forte présomption en faveur du neurinome, mais elle n'a pas de valeur absolue. Les examens radiologiques ne montrent pas toujours l'érosion caractéristique du conduit auditif interne. Ainsi, au stade initial, il n'existe, bien souvent, aucun signe suffisamment caractéristique pour imposer au malade une exploration de la région ponto-cérébelleuse. Aussi est-il classique de suivre ces sujets suspects de neurinomes pour déceler les premiers signes de retentissement central.

La technique de HOUSE permettrait d'intervenir beaucoup plus tôt et d'enlever la tumeur au stade intra-pétreux s'il y a un neurinome, ou de sectionner le nerf vestibulaire s'il s'agit d'une maladie de Ménière.

La section du nerf vestibulaire est une intervention classique dans la maladie de Ménière. Elle fut inaugurée par FRAZIER en 1912, AUBRY et OMBREDANNE en ont publié 124 cas. La section des fibres vestibulaires du nerf auditif entraînait plus de 90 % de guérison. Mais cette intervention fut peu à peu délaissée pour deux raisons majeures. C'est une opération neurochirurgicale importante qui comporte un certain risque vital. D'autre part, la section stricte du contingent vestibulaire du nerf auditif est délicate à réaliser. L'opération de HOUSE est beaucoup moins choquante et permet la section des branches vestibulaires du nerf auditif.

Cette opération a d'autant plus d'intérêt qu'elle n'entraîne pas d'incidents post-opératoires majeurs. HOUSE signale notamment, chez les 14 malades ainsi opérés, l'absence de parésie faciale.

En dehors du vertige de Ménière et du neurinome du nerf auditif, cette voie d'abord peut avoir d'autres indications. HOUSE signale, entre autres, la possibilité de sectionner l'anastomose facio-cochléaire pour lutter contre les bourdonnements et d'enlever un neurinome du nerf facial développé à ce niveau.

V - EXERESE DES TUMEURS INTRA-PETREUSES

Les tumeurs intra-pétreuses sont rares. Elles sont généralement abordées par voie auriculaire lorsqu'elles intéressent l'oreille, ou par voie postérieure lorsqu'elles se développent dans le conduit auditif interne.

Dans certains cas, lorsqu'il n'y a pas atteinte de l'oreille moyenne et en l'absence d'envahissement de la fosse postérieure, la voie temporo-extradurale permet l'exérèse de la tumeur avec le minimum de séquelles.

Deux observations, que nous devons aux Docteurs BOUCHE et GUIOT, illustrent cette indication.

1ère observation : Mme. TH.... âgée de 65 ans, fut hospitalisée en 1960, pour une paralysie faciale. Cette femme souffrait d'une surdité droite, apparue en 1950, évoluant progressivement, accompagnée d'acouphènes et de faux vertiges. Cette surdité s'était aggravée depuis quelques mois. Le 3 juillet 1960, apparaît brusquement, au réveil, une paralysie faciale droite. Cette paralysie est alors accompagnée d'un léger état fébrile et de douleurs dans l'hémiface et l'oreille correspondantes. La paralysie faciale est totale, de type périphérique ; l'examen électrique montre une inexcitabilité galvano-faradique du nerf et une hyperexcitabilité musculaire avec inversion de la formule pôlaire.

La surdité droite, qui a paru se compléter avec l'apparition de la paralysie faciale, est pratiquement totale.

L'examen vestibulaire ne découvre aucun signe spontané. L'inexcitabilité vestibulaire est totale à l'épreuve calorique, alors que des épreuves vestibulaires faites les mois précédents n'avaient découvert qu'une hypoexcitabilité.

L'examen neurologique est normal ; en particulier le trijumeau et les nerfs oculo-moteurs sont intacts.

La radiographie découvre une lacune importante en plein rocher, paraissant en continuité avec le fond du conduit auditif interne.

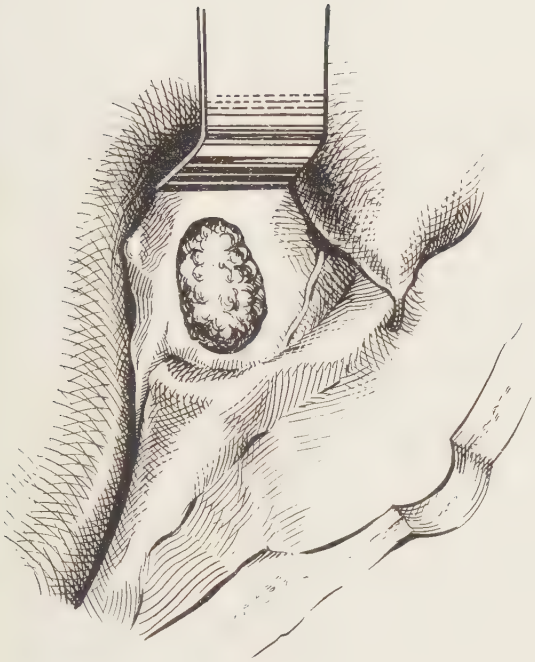

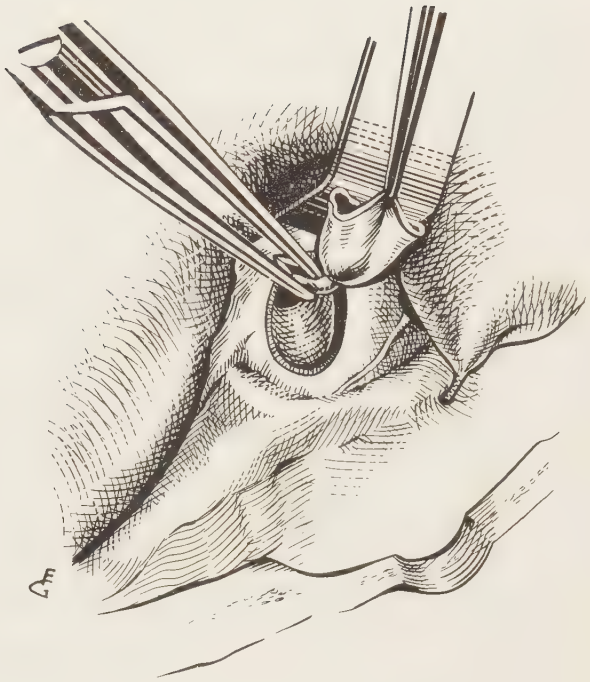

Ablation d'un méningiome du conduit auditif interne par voie temporo-extradurale

Le fond d'oeil et le liquide céphalo-rachidien sont normaux. L'électro-encéphalogramme ne montre pas d'anomalie nette.

Il n'y a pas d'atteinte de la fosse postérieure, comme en témoignent l'artériographie et la cysternographie. La tumeur est donc strictement localisée au rocher, ce qui autorise l'intervention par voie temporo-extra-durale.

L'intervention est faite le 23 décembre 1960.

- Après la taille d'un volet temporal, la dure-mère est soulevée jusqu'à la fossette du ganglion de Gasser pour découvrir toute la face antéro-supérieure du rocher, qui apparaît absolument normale.

- Grâce aux tomographies, la zone de trépanation est localisée à mi-chemin entre l'eminentia arcuata et la fossette de Gasser.

- La trépanation est effectuée à la fraise et permet de découvrir, dès que la corticale est effondrée, une cavité osseuse comblée par un tissu tumoral mou, fongueux, friable, un peu saignant. L'exérèse de cette tumeur est effectuée par curetage. La tumeur est limitée par un sac qui garde une attache en dedans. Un clip est mis sur le collet du sac pour assurer l'hémostase. On bourre la cavité osseuse avec de la poudre d'os.

- Dans les suites opératoires, on ne note qu'une hémiparésie gauche transitoire. La paralysie faciale et la surdité n'ont pas régressé.

- L'histologie a révélé qu'il s'agissait d'un méningiome.

<u>2ème Observation</u> - M. G...., 46 ans, est hospitalisé en novembre 1959 avec le diagnostic de neurinome de l'acoustique. En effet, ce malade se plaint de surdité bilatérale à prédominance droite, apparue depuis près de 20 ans, aggravée progressivement. En octobre 1958, plusieurs épisodes vertigineux, nettement rotatoires avec latéro-pulsion vers la droite, avaient motivé un examen vestibulaire qui montrait alors une inexcitabilité totale du côté droit. Ces vertiges ont disparu, mais la surdité s'est aggravée à droite, et surtout s'accompagne depuis quelques semaines d'une paralysie faciale du même côté.

Lors de son hospitalisation, l'examen montre :

- à l'otoscopie, des tympans normaux ;
- une cophose totale à droite, une légère hypo-acousie de perception à gauche ;
- une inexcitabilité vestibulaire totale à droite.

Le côté gauche réagit normalement.

- La paralysie faciale droite, de type périphérique, est le seul élément que découvre l'examen neurologique.

- Fond d'oeil : liquide céphalo-rachidien, artériographie et ventriculographie ne montrent aucune anomalie.

- Par contre, des tomographies frontales et axiales du rocher révèlent l'existence d'une vaste perte de substance d'une grande partie du rocher.

Devant ce syndrome acoustico-facial, on porte le diagnostic de lésion intra-pétreuse sans autre précision.

Intervention le 28 novembre 1959 :

Un volet temporal permet l'exploration de la face antérieure du rocher : la corticale est intacte.

On décide alors d'aborder la tumeur par voie mastoïdienne. Après avoir franchi une première lame de cellules saines, le pôle externe d'un vaste cholestéatome apparaît. L'ablation de la tumeur permet de constater qu'il ne reste plus, pratiquement, que la corticale de la paroi antéro-supérieure de la pyramide pétreuse. Il n'y a plus trace d'oreille interne. En avant, le cholestéatome a respecté l'attique et le promontoire qui n'est plus qu'une coque atrophique. Mais il n'existe aucun cholestéatome de l'attique ni de la caisse ; les osselets sont intacts. En arrière, toute la corticale postérieure a été détruite. En avant, la carotide interne est à nue.

Les suites opératoires ne sont émaillées d'aucun insident important en dehors d'une discrète hémiparésie gauche transitoire.

Conclusions : La voie temporo-extra-durale a permis :

- dans la première observation : l'ablation totale d'un méningiome du conduit auditif interne ;

- dans la deuxième observation : l'examen de la fosse cérébrale moyenne et, combinée à une mastoïdectomie, l'ablation d'un énorme cholestéatome primitif du rocher.

D'autres tumeurs intra-pétreuses peuvent être abordées par cette voie temporo-extra-durale. Nous avons vu comment pouvait se concevoir l'ablation d'un neurinome du nerf auditif. Les neurinomes du nerf facial sont rares. Ils peuvent siéger sur la partie horizontale du facial intra-pétreux et sur le grand nerf pétreux superficiel (KLEINSASSER). Dans ces cas, l'intervention par la fosse moyenne du crâne semble particulièrement indiquée. D'une façon plus générale, toute tumeur intra-pétreuse respectant la région de l'angle ponto-cérébelleux peut être extraite par cette voie d'abord. L'indication ne peut donc être posée qu'après examen clinique approfondi et examens radiographiques, en particulier artériographie et cysternographie.

L'absence d'extension à la région ponto-cérébelleuse n'est pas une condition formelle, comme le prouve l'observation que rapportèrent HOUSE et DOYLE en août 1962. Elle relate l'histoire d'un malade âgé de 45 ans, souffrant de surdité avec bourdonnements et vertiges qui évoquait un syndrome de Ménière. Ce diagnostic paraissait d'autant plus probable qu'existait un recrutement et que les radiographies du rocher ne décelaient aucune anomalie. HOUSE et DOYLE utilisèrent la technique, précédemment décrite, pour l'exploration du conduit auditif interne. L'opérateur aperçut, à travers le méat auditif interne, une masse blanchâtre qui siègeait dans la région de l'angle ponto-cérébelleux et qui refoulait le paquet acoustico-facial. Après abrasion de l'os, en arrière du conduit auditif interne, pour mieux exposer la dure-mère de la fosse postérieure, la dure-mère fut incisée permettant l'ablation d'un volumineux cholestéatome.

Conclusion : Un certain nombre de tumeurs intra-pétreuses peuvent bénéficier de la voie temporo-extra-durale. L'extension à la fosse postérieure n'est pas nécessairement une contre-indication.

oOo

CONCLUSIONS

La voie temporo-extra-durale permet d'aborder certains organes intra-pétreux par la face antéro-supérieure du rocher.

1 - Les repères anatomiques permettant la découverte de ces organes sont peu nombreux et parfois infidèles. La première portion du nerf facial et le contenu du conduit auditif interne peuvent être explorés grâce à une abrasion osseuse à partir du hiatus de Fallope. La deuxième portion est facilement atteinte après résection du tegmen tympani. Le meilleur repère du canal semi-circulaire supérieur n'est pas l'eminentia arcuata, mais un point situé à une distance fixe de l'écaille du temporal. La transillumination du conduit auditif externe facilite l'abord de l'oreille moyenne.

2 - La voie d'abord temporo-extra-durale du rocher peut être réalisée par différentes techniques. Les craniectomies sus-auriculaires, avec ou sans résection du tegmen tympani, sont les plus utilisées. Mais certaines interventions nécessitent parfois, pour avoir un jour suffisant, une brèche osseuse importante. Dans ces cas, le volet temporal semble préférable aux craniectomies, car il permet la reconstitution du crâne.

3 - Les indications de la voie temporo-extra-durale ont été récemment étendues. Certaines indications restent classiques : apexites avec signes méningés ou après échec des interventions menées par voie auriculaire, section des nerfs pétreux superficiels. La chirurgie du canal semi-circulaire supérieur n'a qu'un intérêt expérimental et historique. Cette voie d'abord permet la fermeture des brèches du tegmen tympani par un lambeau aponévrotique

temporal. La découverte de la première portion du facial et la section du nerf vestibulaire dans le conduit auditif interne ont pu être réalisées plusieurs fois.

Enfin, cette voie peut être utilisée dans certains cas de tumeurs intra-pétreuses.

oOo

Vu, le Président de Thèse :

Professeur : AUBRY

Vu, le Doyen de la Faculté :

Professeur : L. BINET

Vu, et Permis d'imprimer

Le Recteur de l'Académie de Paris

J. ROCHE

BIBLIOGRAPHIE

ABOULKER (P.) -

Le nerf facial moteur.
(Actualités, O.R.L., 1950)

AUBIN (A.), CLERC (P.) -

Note préliminaire sur les essais de fenestration du canal semi-circulaire supérieur.
(Annales O.R.L., 1949, n° 10-11, P. 585-587).

AUBIN (A.), CLERC (P.), DURIEZ (L.) -

Le traitement des céphalalgies post-otitiques par la section du grand nerf pétreux superficiel.
(Annales O.R.L., 1950, n°1, p. 16-33).

AUBIN (A.), CLERC (P.), HIVERLET (E.) -

Traitement chirurgical des céphalalgies post-otitiques.
(Annales O.R.L., 1948, n° 12, p. 737)

BAIDENWECK (L.) -

Etude anatomique et clinique sur les relations de l'oreille moyenne avec la pointe du rocher, le ganglion de Gasser et la VIème paire crânienne. (1908, Paris).

BATISSE (R.) -

Chirurgie de l'oreille interne et moyenne par voie endo-crânienne.
(Thèse, Paris, 1951)

BELLOCQ (P.) -

L'os temporal chez l'homme adulte.
(1924, Paris, Masson).

BOUSQUET (J.) -

La carotide intra-pétreuse.
(Thèse, Paris, 1933)

CHATELLIER (H.P.) -

Topographie de la capsule labyrinthique.
(Annales O.R.L., 1936, n° 6, p. 833).

CLERC (P.), BATISSE (R.) -

Abord des organes intra-pétreux par voie endo-crânienne.
(Annales O.R.L., 1954, n° 1, p. 20-38)

DAVID (M.)

Traité de technique chirurgicale, Tome II, 1944, Tome III, fascicule 1, 1961, Paris, Masson.

DAVID (M.), POURPRE (H.) -

Neuro-chirurgie, 1961, Paris, Flammarion

EAGLETON (Welbs P.) -

Abcès de l'encéphale.
(1924, Paris, Masson).

GIRARD (L.) -

Atlas d'anatomie et de médecine opératoire du labyrinthe osseux.
(1939, Paris, Maloine).

GUILLERMIN, DELATOUR, PELLEGRINI, BERGER -

Fracture du rocher avec paralysie faciale.
(Journal Français d'O.R.L., 1960, n° 2, p. 163-166).

HOVELACQUE (A.) -

Anatomie des nerfs crâniens et rachidiens.
(1927, Paris, Doin)

HOVELACQUE (A.) -

Ostéologie.

HOUSE (W.F.), DOYLE (J.) -

Early diagnosis and removal of primary cholesteatoma causing pressure to the VIII th. nerve.
(The Laryngoscope, n° 8, Août 1962, p. 1053-1063).

HOUSE (W.F.) -

Surgical exposure of the internal auditory canal.
(The Laryngoscope, n° 12, novembre 1961, p. 1363-1385)

KLEINSASSER (O.) et FRIEDMAN (G.) -

Les neurinomes du nerf facial.
(Zbl. Neurochir., n° 1/3, 1959, p. 49-59)

LATARJET (A.), CLAVEL (Ch.), BATARJET (M.) -

Anatomie chirurgicale du crâne et de l'encéphale.
(1938, Paris, Doin).

MADURO (R.) -

Suppurations chroniques de l'oreille moyenne. (1949, Paris, Expansion Scientifique)

MARION (G.) -

Chirurgie du système nerveux, 1905, Paris.

MOULONGUET (A.), LEMAITRE (Y.) -

Annales O.R.L., 1937, n° 6, pages 556-557.

PATURET -

Traité d'Anatomie.

PERTUISET (B.) -

Névralgie du Trijumeau -
(Presse Médicale 1963. 71 - n° 9 - p. 449-450).

RAMADIER (J.) -

Ostéite profonde du rocher, 1933, Paris.

ROUVIERE -

Anatomie humaine.

SEBILEAU (P.) -

Thérapeutique chirurgicale des maladies du crâne.
(1896, Paris)

TAPTAS (N.) -

La fosse cérébrale moyenne.
(Thèse, Paris, 1947).

oOo